

Pseudotumor hemofílico,  
presentación de un caso y revisión  
de la literatura.

# Pseudotumor hemofílico, presentación de un caso y revisión de la literatura.

## 1. **Dr. Jorge López**

Ortopedista Oncólogo

Hospital Universitario San Vicente Fundación, Medellín, Colombia.

## 2. **Alejandro Ras El Abiat**

Ortopedista Oncólogo

Hospital Universitario San Vicente Fundación, Medellín, Colombia.

## 3. **Katerin Ortegón G.**

Residente segundo año Ortopedia y Traumatología

Universidad de Antioquia, Medellín, Colombia.

# Introducción y justificación

Los pseudotumores hemofílicos son lesiones infrecuentes asociadas a la deficiencia del factor VIII o IX de la coagulación, más conocido como hemofilia. Se observa en aproximadamente el 1-2% de los pacientes con hemofilia. La mayoría de los casos presentan un antecedente traumático previo. Su localización más frecuente son regiones como las caderas o el iliopsoas, mientras que las articulaciones distales son localizaciones raras. La incidencia continúa disminuyendo, probablemente debido a tratamientos cada vez más continuos para controlar la deficiencia de factor. En cuanto al tratamiento, se tienen tres posibilidades: tratamiento conservador, embolización, radioterapia local y cirugía. Presentamos el caso de un paciente de 40 años, con antecedente de hemofilia A, que requirió un manejo híbrido para el control de su Pseudotumor gigante.

# Reporte de caso

Paciente de 40 años con antecedente de hemofilia A severa diagnosticada desde los 7 meses de edad por sangrado en SNC, factor VIII 18% (control 30%), en manejo con Hemofilm. Consulta por cuadro clínico de 5 años, de aparición de masa en cadera izquierda, crecimiento paulatino, el cual se infectó en enero de 2023, recibió antibiótico terapia dirigida y se le realizó una biopsia que reportó necrosis local con signos de granulación, negativo para malignidad. Ahora con drenaje espontáneo hemático por fístula. En el examen físico se encuentra masa en hemipelvis izquierda de 28 cm x 20cm x 16 cm de diámetros mayores, para un volumen aproximado de 4600cc (reportado en resonancia) que produce importante deformidad.

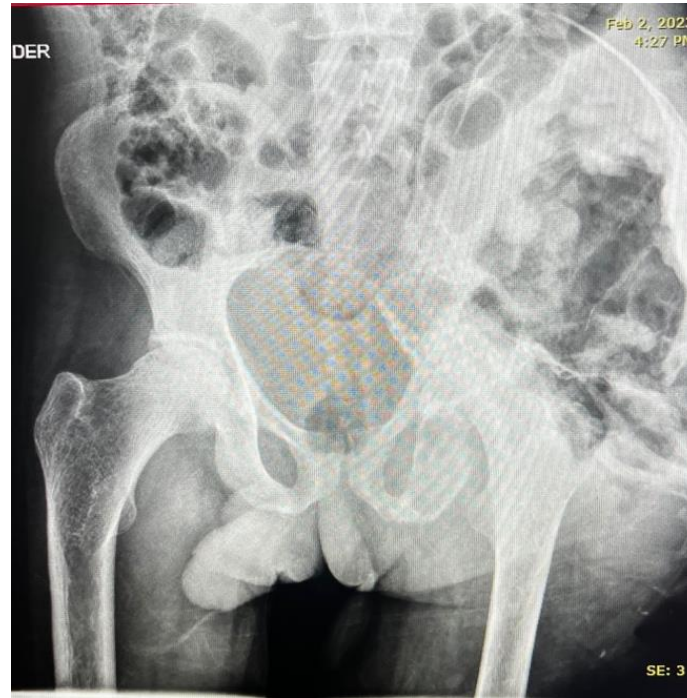
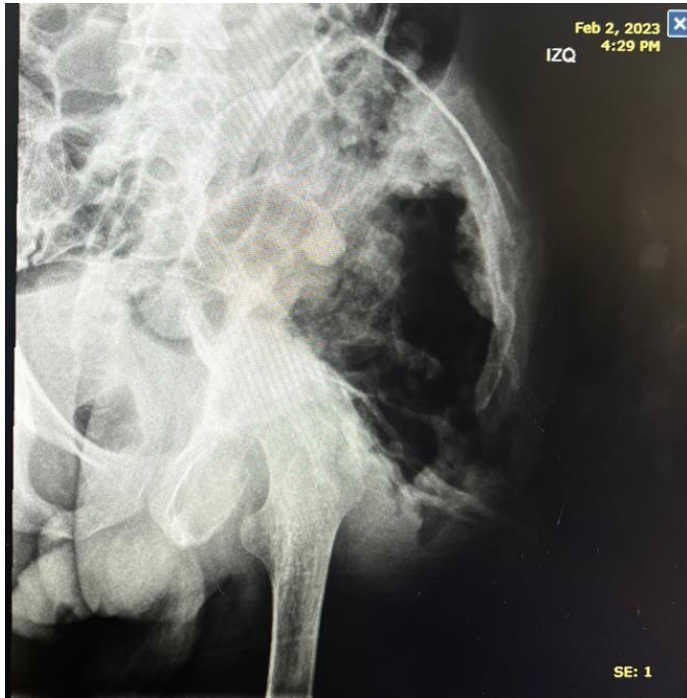
La tomografía y la resonancia de pelvis reportan un Pseudotumor hemofílico con compromiso expansivo del hueso iliaco izquierdo e irrigado principalmente por ramas de la arteria iliaca interna izquierda.

# Reporte de caso

El paciente fue llevado inicialmente por radiología intervencionista para embolización de arterias glútea superior e inferior izquierdas logrando una adecuada desvascularización de la lesión. Una semana después fue llevado a desvascularización de tejidos blandos, además de circulación residual para disminuir débito de fistula. En el control angiográfico se demuestra adecuada desvascularización del tumor con pequeñas ramas capilares no susceptibles de manejo endovascular, se desvascularizó mas del 90% del tumor.

Para este punto y a pesar de la embolización del tumor, la masa en cadera izquierda seguía siendo muy grande. El paciente es evaluado por Ortopedia Oncológica que considera que llevarlo a una intervención quirúrgica no es posible por el tamaño de la lesión y el estado de los tejidos blandos; el paciente es llevado a radioterapia.

# Discusión



La hemofilia es una entidad rara, y el diagnóstico precoz y la prevención del sangrado juegan un papel clave en la reducción de la incidencia de pseudotumores hemofílicos.

En cuanto al paciente reportado, se trata de un caso poco común por el gran tamaño de la masa, que requirió un manejo multidisciplinario por el gran compromiso óseo, gran vascularización y alto riesgo operatorio.