

# COLGAJO PROPELLER DE TIBIAL POSTERIOR: A PROPÓSITO DE UN CASO



# Colgajo propeller de tibial posterior: a propósito de un caso

# Introducción

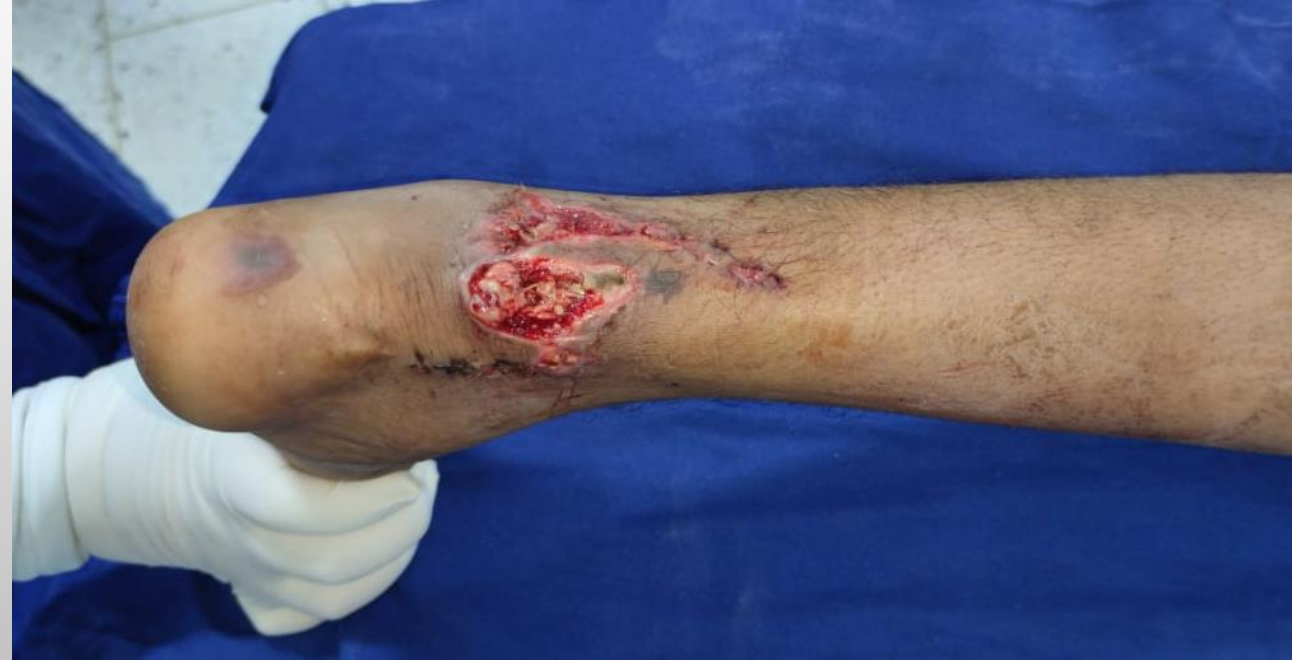El colgajo propeller descrito inicialmente por Hyakusoku en 1991 en la escuela de medicina de Nippon, Tokio Japon para tratar a un número de pacientes con heridas por quemadura y cuya definición se introdujo en la primera reunión de Tokio sobre colgajos de perforantes y propeller por el Dr. Koshima “colgajo en isla que llega al sitio receptor mediante una rotación axial”; consiste en una isla fasciocutanea local basado en una única perforante, diseñado como una hélice con dos aspas de longitud desigual y donde el motor corresponde a un punto pivote y al intercambiar las aspas el brazo largo cubre el defecto.

# Justificación

El colgajo propeller es una técnica en cirugía reconstructiva muy útil al conocer la morfología del tercio distal del miembro inferior, caracterizada por una tendencia a la estrechez de proximal a distal con escasez de tejido en el tercio inferior y el tobillo para la reconstrucción de defectos pequeños a moderados con buenos resultados y baja morbilidad.

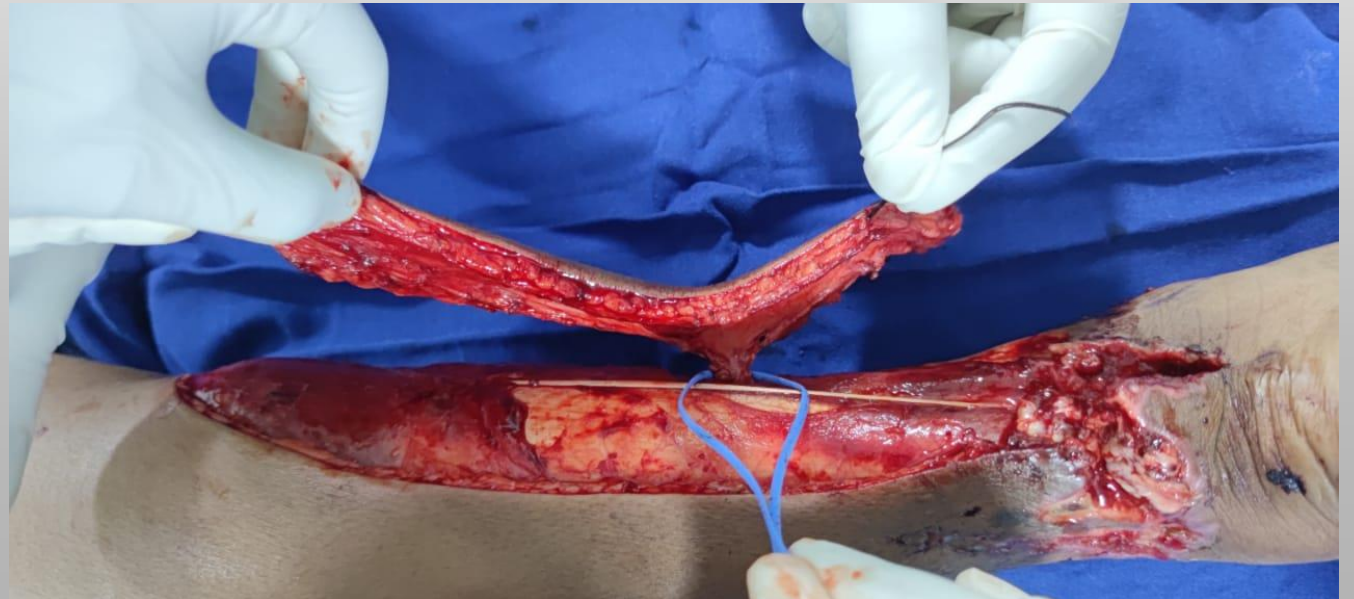
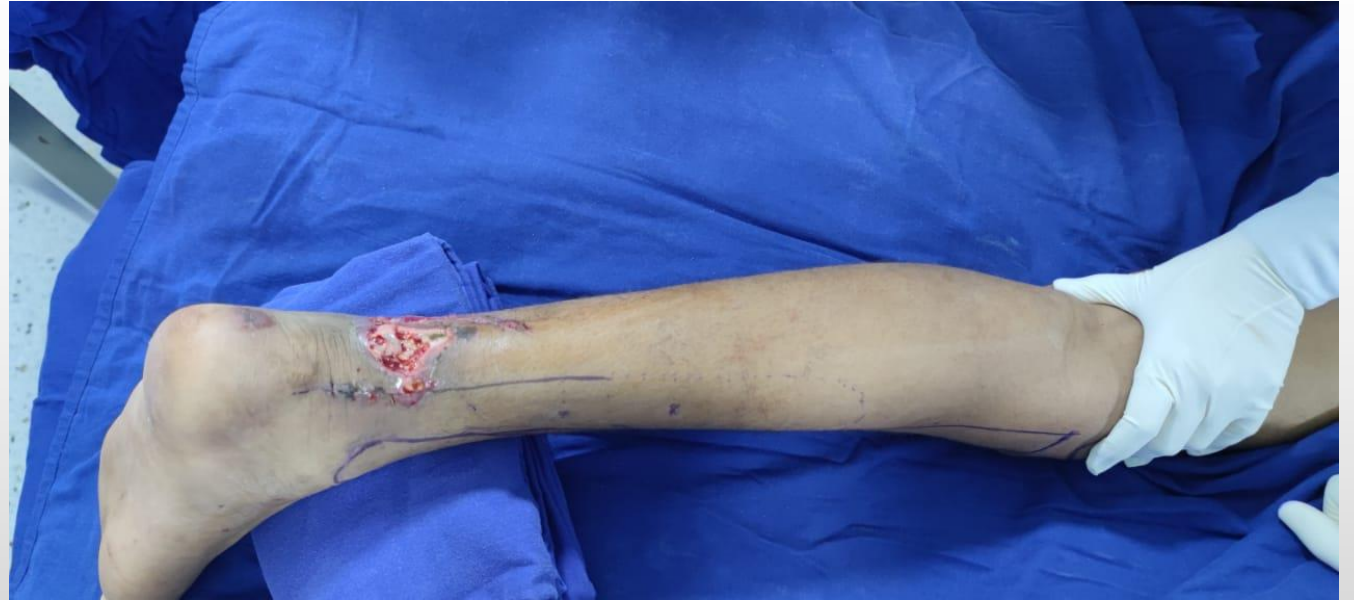# Presentación de caso

Acude al servicio de urgencias de la Clínica Campbell, masculino de 14 años de edad, por trauma cortocontundente con una botella en tobillo izquierdo. Al ingreso con edema marcado no a tensión en tobillo izquierdo, dolor y limitación funcional, sin compromiso neuro-vascular aparente asociado a de herida deformante con exposición de tendón de Aquiles. Es llevado a primer tiempo quirúrgico para lavado más desbridamiento quirúrgico con tenorrafia de tendón de Aquiles para segundo tiempo quirúrgico de cirugía reconstructiva por defecto cutáneo.



# Diseño del colgajo

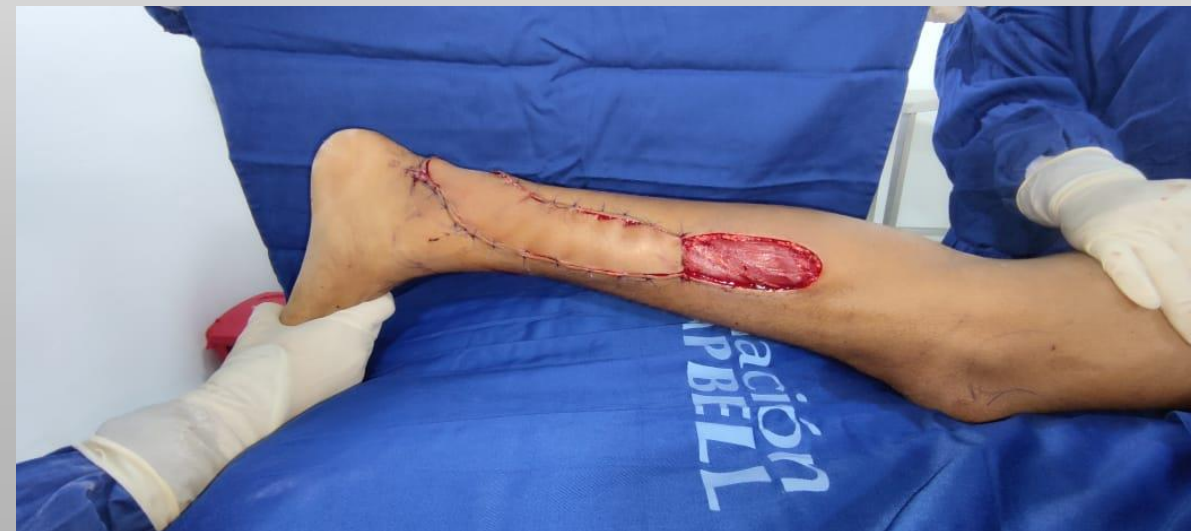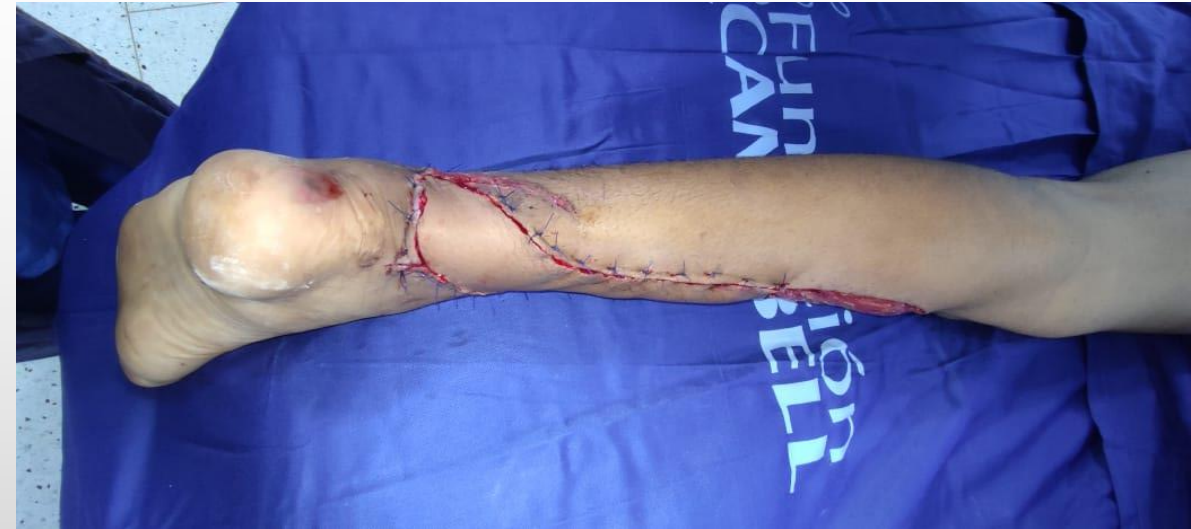Se realiza diseño de colgajo con la referencia anatómica de la perforante de la arteria tibial posterior como punto de pivote para el colgajo, se mide la distancia entre la perforante y el borde distal del defecto; esta medida se traspone proximalmente a lo largo del eje del vaso principal adicionando 10 mm más y se mide el ancho del defecto al cual se le adiciono 5 mm para tomarlo como medida del ancho proximal del colgajo



# Técnica quirúrgica

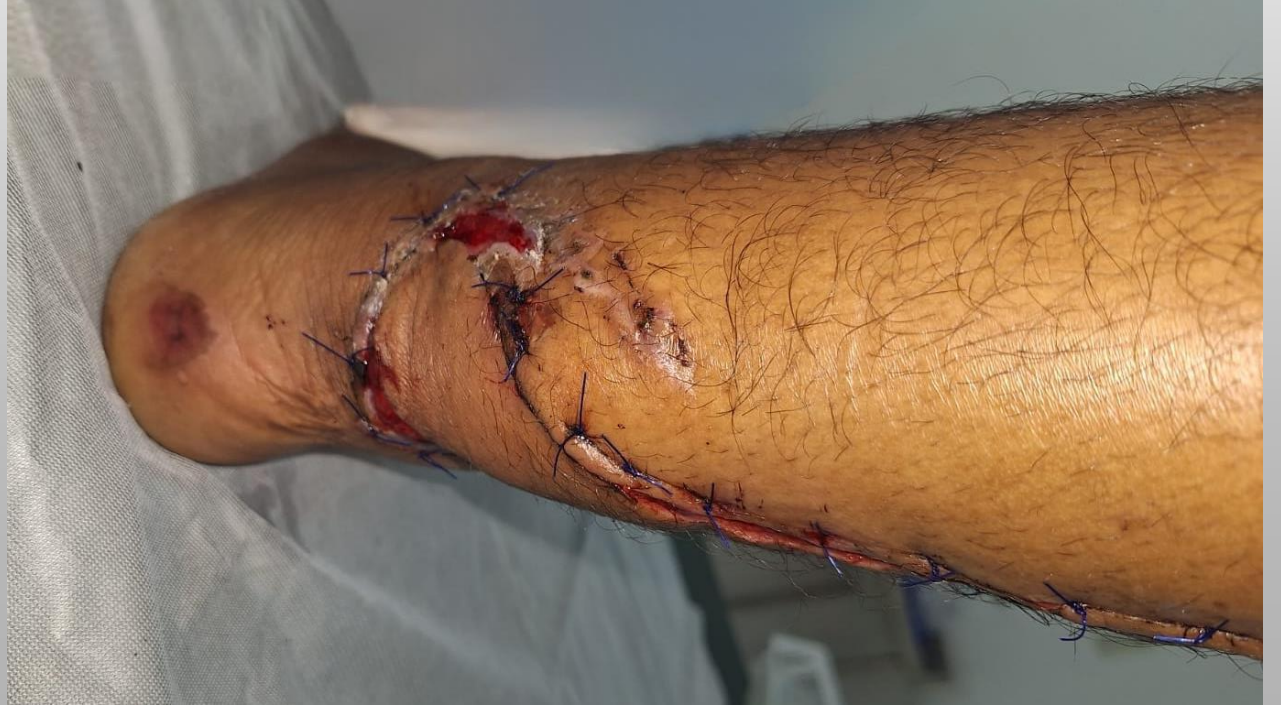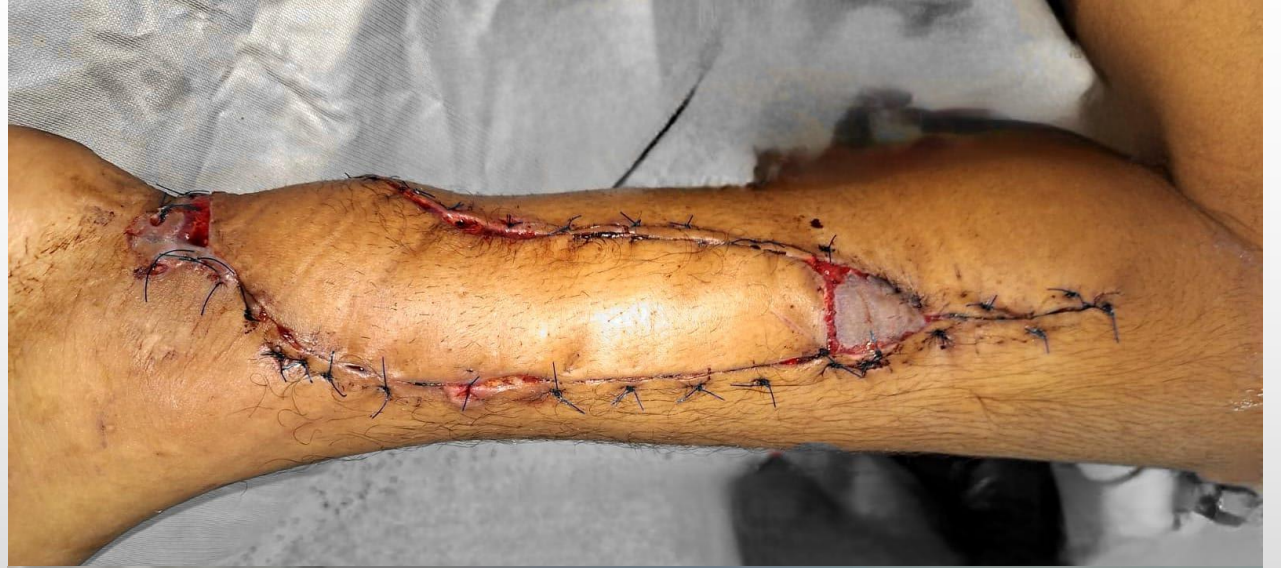Paciente en posición decúbito prono, anestesia raquídea, se realiza asepsia y antisepsia más colocación de campos quirúrgicos, lavado y desbridamiento del defecto para determinar cobertura.

Se marcan y delimitan reparos anatómicos, marcando ubicación de perforantes de la arteria tibial posterior. Se realiza incisión cara posterior tercio distal pierna, disección hasta plano muscular tras incidir la fascia, se localiza perforante realizando disección roma, se diseña colgajo teniendo en cuenta ubicación del defecto y perforante, se gira cuidadosamente el colgajo alrededor del pedículo hacia el defecto, se aseguran las aspas con dos puntos a ambos lados del eje del pedículo cuidadosamente para evitar tracción del pedículo, se asegura el afrontamiento de bordes sin tensión. Se injerta área proximal



# Seguimiento

Se realizó seguimiento a los 30 días, observándose supervivencia del colgajo, sin evidencia de congestión venosa, ni necrosis del mismo, buena integración y perfusión. Además, adecuada integración del injerto de piel proximal, sin evidencia de dehiscencias de suturas.



# Discusión

Los defectos de cobertura ubicados en regiones corporales donde no se cuenta con un suficiente tejido, como en el tercio distal de la pierna y tobillo, se benefician de los colgajos propeller, siendo una buena alternativa a los colgajos libres, con resultados similares, disminuyendo morbilidad del sitio donador y proporcionando una textura de piel similar.

# Bibliografía

1. Benedetti, F., Kafury F 1, Almishal O, Bin Mahmoud AZ, Alshomer FM. Posterior Tibial Artery Perforator V-Y Advancement Flap for Small–Medium Size Lower Limb Defects. *Plastic and Reconstructive Surgery - Global Open*. 18 de febrero de 2022;10(2):e4139.
2. Kerfant N, Monnerie C, Henry AS, Ta P, Hu W, Letissier H, et al. Posterior tibial perforator-based flaps for leg and foot defects: Indications, limitations, and technical considerations. *Orthopaedics & Traumatology: Surgery & Research*. diciembre de 2018;104(8):1227-30.
3. Yildirim T, Unsal SS, Armangil M. Propeller flap: Orthoplastic approach for coverage of distal leg and ankle defects. *Foot and Ankle Surgery*. diciembre de 2021;27(8):874-8.
4. Hifny MA, Tohamy AMA, Rabie O, Ali AAA. Propeller perforator flaps for coverage of soft tissue defects in the middle and distal lower extremities. *Annales de Chirurgie Plastique Esthétique*. febrero de 2020;65(1):54-60.
5. Hyakusoku H, Yamamoto T, Fumiiri M. The propeller flap method. *British Journal of Plastic Surgery*. 1991;44(1):53-4.
6. Benedetti F, Kafury P, Reyes-Arceo F, Lizardo C, Reina F, Zuluaga M. Use of Propeller Flaps for the Reconstruction of Defects around the Ankle. *J Reconstr Microsurg Open*. enero de 2023;08(01):e38-44.