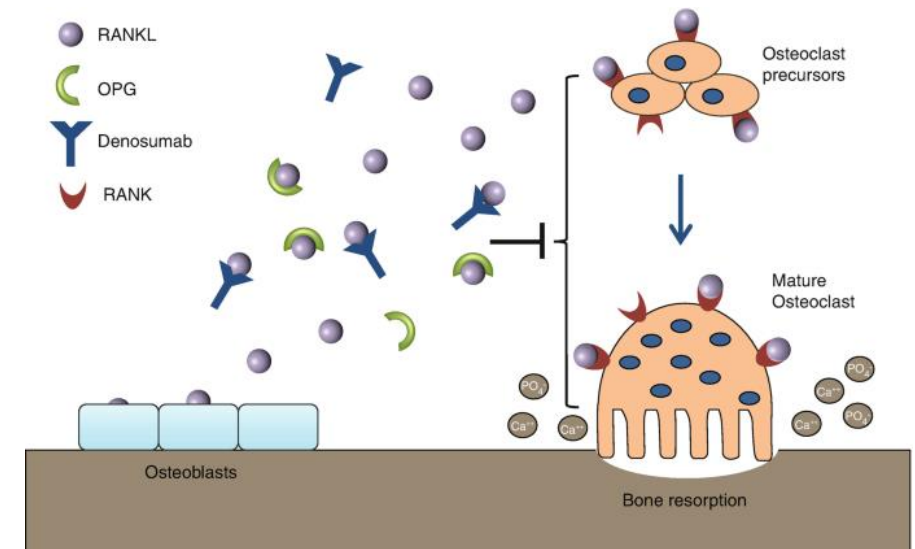


**TUMOR DE CÉLULAS GIGANTES DEL SACRO
TRATAMIENTO CON DENOSUMAB
UNA ALTERNATIVA EN TUMORES IRRESECCABLES**

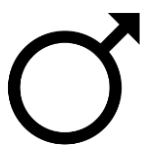INTRODUCCIÓN

- Los tumores en la columna vertebral tienen una frecuencia muy baja y constituyen un 4% de todos los tumores espinales (1)
- En la actualidad, se considera el Denosumab como una alternativa para el tratamiento inicial de tumores y sus recidivas, en especial cuando están ubicados en áreas anatómicas de difícil acceso quirúrgico o cuya resección implique secuelas funcionales importantes(4)

El Denosumab es un anticuerpo monoclonal humano, el cual inhibe la actividad osteoclástica mediante interacción Rank-RANKL, impidiendo así la destrucción ósea mediada por osteoclastos y la multiplicación de células cancerosas en el hueso



REPORTE DE CASO



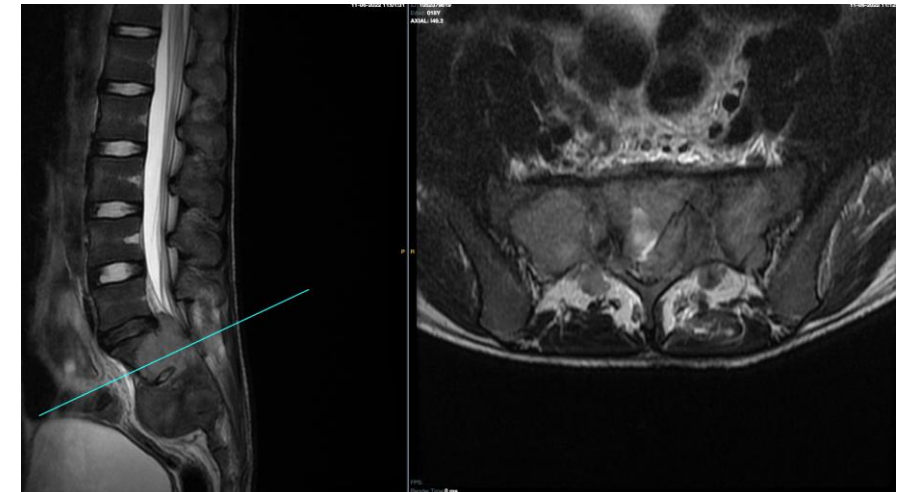
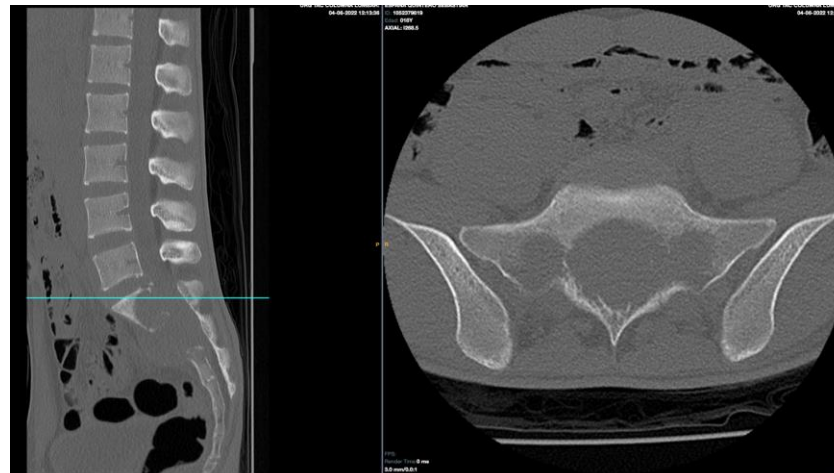
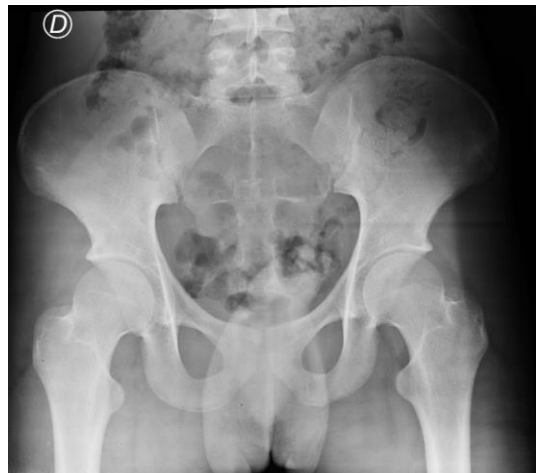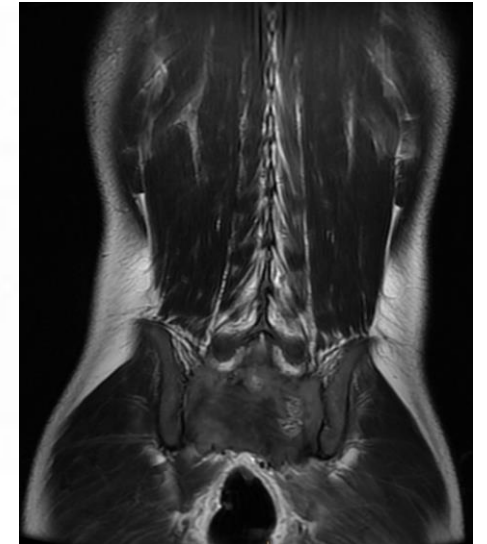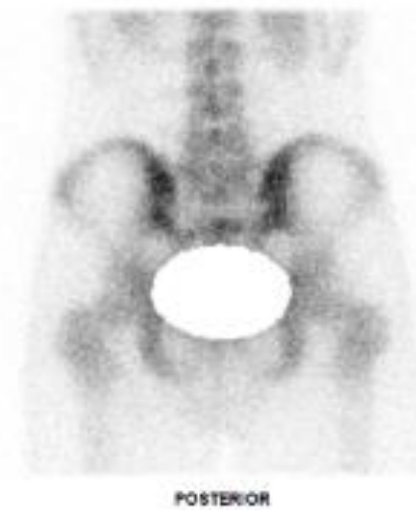Edad: 18 años, sin antecedentes de importancia

Consulta: 04/06/2022

- Pérdida de peso no intencional de 7 Kg en 1 mes
- Dolor severo 8/10 EVA en región lumbosacra, progresivo que altera sedestación y marcha
- Debilidad en miembros inferiores y dificultad para orinar

Examen físico: Masa prominente difusa en la región sacra, dolorosa a la palpación, paresia de dorsiflexores 3/5

Diagnóstico: Tumor de sacro en estudio



REPORTE DE CASO

Escalas de evaluación en neoplasias del raquis:

- Índice de Karnofsky: 90 puntos, calidad de vida normal, signos o síntomas leves
- Escala de Tomita: 10 puntos, manejo no quirúrgico
- Escala de Tokuhashi: 15 puntos, >1 año de sobrevida
- Escala de inestabilidad de SINS: 10 puntos, lesión potencialmente inestable

Biopsia 07/06/2022

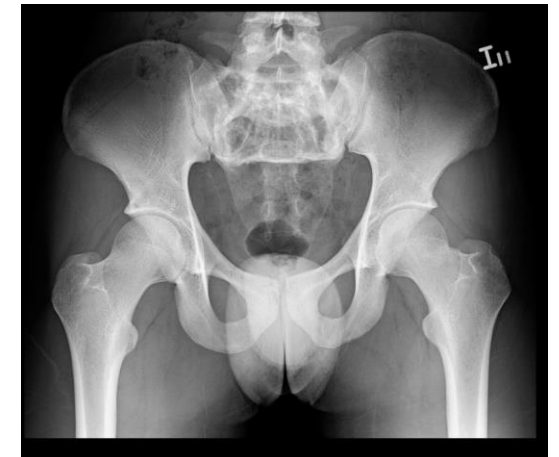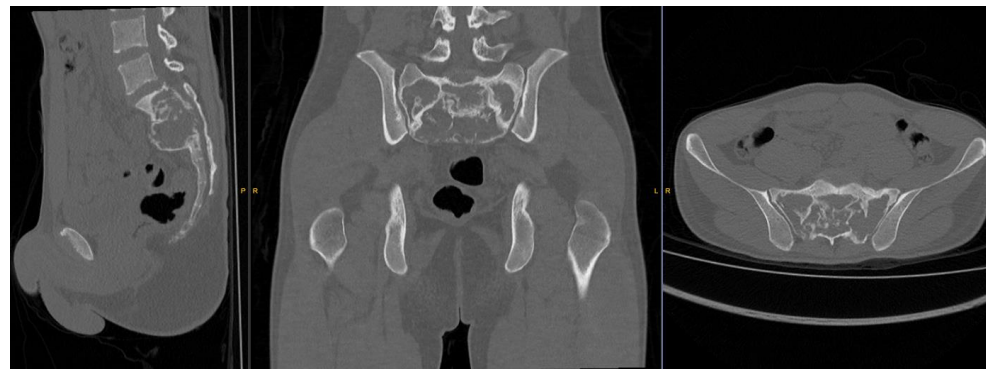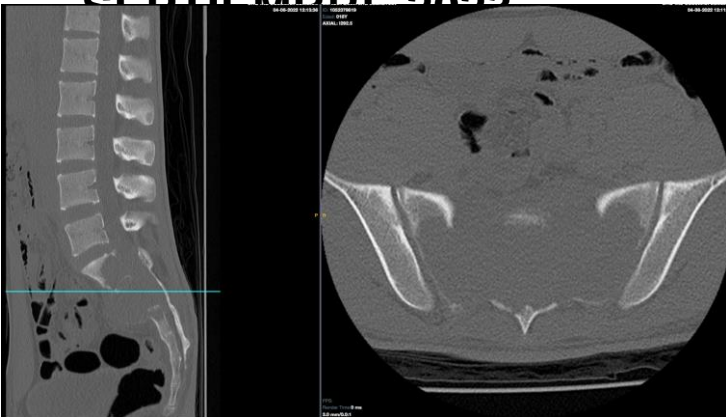
Tumor de células gigantes “osteoclastos like”

Posibilidad quirúrgica: Sacrectomía alta
Morbilidad elevada, sección de raíces sacras, compromiso neurológico con pérdida de control de esfínteres y parálisis de los pies

EVOLUCIÓN A 15 MESES DE MANEJO CON DENOSUMAB

SEPTIEMBRE 2022

MARZO 2023



Mejoría del dolor, marcha en punta de pies y micción normales, ganancia de 6 kg de peso

DISCUSIÓN

FDA aprobó en 2013 el uso del Denosumab para el tratamiento de adultos y adolescentes esqueléticamente maduros con **tumor de células gigantes irresecable o cuando se presupone morbilidad o pérdida funcional graves con la resección quirúrgica.**

El Denosumab se puede utilizar como tratamiento independiente para tumor de células gigantes. Existen reportes de casos con remisión histológica completa y disminución importante de la morbilidad quirúrgica y la magnitud de las resecciones.

EFFECTOS POTENCIALES

- Mejoría de los síntomas clínicos
- Disminución del tamaño del tumor y aumento su densidad, facilitando la manipulación para su extirpación
- Reducción de la recidiva local después de una cirugía de resección

COMPLICACIONES

A largo plazo su uso no es inocuo

- ✓ Osteonecrosis de mandíbula (6%)
- ✓ Hipocalcemia (5%)
- ✓ Fracturas atípicas de fémur (4%)

Es recomendable suplementar con calcio y vitamina D, además controles radiológicos de mandíbula

REFERENCIAS

1. Lam, FC; Arle, JE; Glazer, PA; Kasper, EM. 2014. Primary Extradural Tumors of the Spine - Case Review with Evidence-guided Management. Surg Neurol Int. Available FREE in open access from:
2. Boriani, S; Cecchinato, R; Cuzzocrea, F; Bandiera, S; Gambarotti, M; "et al". 2019. Denosumab in the treatment of giant cell tumor of the spine. Preliminary report, review of the literature and protocol proposal. European Spine Journal. <https://doi.org/10.1007/s00586-019-05997-0>.
3. Xará-Leite, F; Coutinho, L; Fleming, C; Magalhães, M; Oliveira, V; "et all". 2020. Can Denosumab cure giant cell tumors of the spine? A case report and literature review. European Journal of Orthopaedic Surgery & Traumatology. <https://doi.org/10.1007/s00590-019-02554-9>.
4. Leggett, A; Berg, A; Hullinger, H; Benevenia, J. 2022. Diagnosis and Treatment of Lumbar Giant Cell Tumor of the Spine: Update on Current Management Strategies. Diagnostics. DOI: <https://doi.org/10.3390/diagnostics12040857>
5. Way Law, G; Meng Yeo, N; Sen Howe, T; Zi Tan, Y; Beng Tan, S; "et al". (2018), Recommencement of Denosumab for Unresectable Giant Cell Tumor of the Cervical Spine. Spine. DOI: 10.1097/BRS.0000000000002440
6. Lam, FC; Arle, JE; Glazer, PA; Kasper, EM. 2014. Primary Extradural Tumors of the Spine - Case Review with Evidence-guided Management. Surg Neurol Int. Available FREE in open access from: <http://www.surgicalneurologyint.com/text.asp?2014/5/8/373/139673>
7. Itkin, B; Straminsky, S; Rivera Camacho, R; Rapaccioli, M; Bibbó, F; "et al". 2017, RESPUESTA COMPLETA Y PROLONGADA AL TRATAMIENTO CON PAMIDRONATO EN METÁSTASIS PULMONARES DE UN TUMOR DE CÉLULAS GIGANTES ÓSEO. Asociacion Argentina de Oncologia Clinica.
8. Kajiwara, D; Kamoda, H; Yonemoto, T; Iwata, S; Ishii, T; "et all". 2016. Denosumab for Treatment of a Recurrent Cervical Giant-Cell Tumor. AsianSpine Journal. DOI: <https://doi.org/10.4184/asj.2016.10.3.553>
9. Bansal, K; Singh, S; Mallepally; A R; Shahi, P. 2022. Rapid Recurrence of Giant Cell Tumour of C2 Vertebra After Long-Term Denosumab Following Surgical Resection. Cureus. DOI: 10.7759/cureus.22000
10. Bukata, S; Blay, J; Rutkowski, P; Skubitz, K; Henshaw, R; "et al". (2020), Denosumab Treatment for Giant Cell Tumor of the Spine Including the Sacrum. Spine. DOI: 10.1097/BRS.0000000000003728