

# **Necrosis avascular bilateral de la cabeza femoral secuela de COVID-19, Reporte de Caso**

# INTRODUCCIÓN

- La necrosis avascular de la cabeza femoral es una patología degenerativa secundaria al colapso óseo por la interrupción vascular de la circulación del hueso subcondral
- La necrosis avascular de la cabeza femoral afecta aproximadamente de 10.000 a 20.000 individuos cada año en los Estados Unidos. Una de las causas que ha ganado importancia en los últimos años es la secundaria a la infección por COVID-19 y la aparición de necrosis avascular no solo en la cabeza femoral sino también a nivel vertebral , en la articulación de la rodillas y mandíbula
- En la literatura actual aún se discute la asociación entre la Necrosis avascular, el COVID-19 y el uso de esteroides; siendo claro el uso de corticoides para el tratamiento de COVID-19 o la misma infección *per se* son factores de riesgo para presentar necrosis avascular<sup>1</sup>

# Reporte de Caso

- Masculino, Edad: 44 años
- Coxalgia bilateral de predominio izquierdo de 12 meses
- Antecedente de hospitalización hace 2 años por neumonía asociado a COVID 19 quien requirió intubación endotraqueal con estancia en unidad de cuidados por 20 días aproximadamente

## Examen Físico

Talla 165 Peso 110 kg IMC 40,4

Ingresa con soporte externo caminador

Miembros inferiores

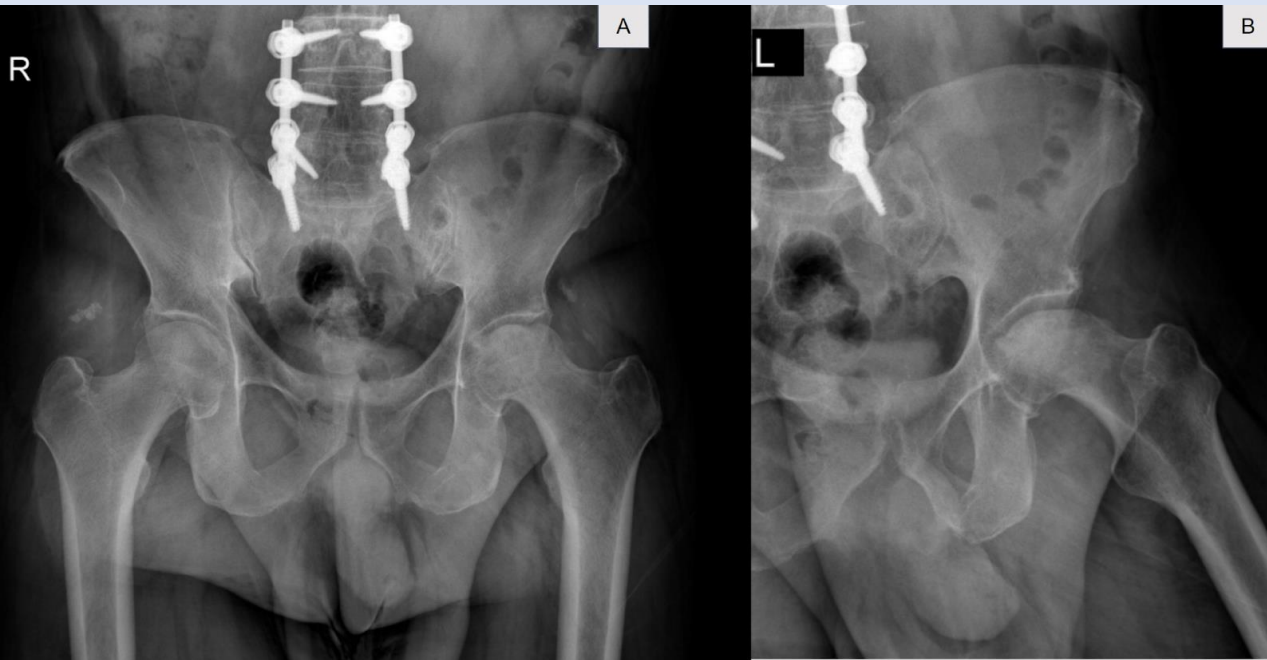
Cadera Izquierda

Flexion de 100°, Abduccion 25°, Aduccion 10° Rotación externa 15° Rotacion interna 0°.

Cadera derecha

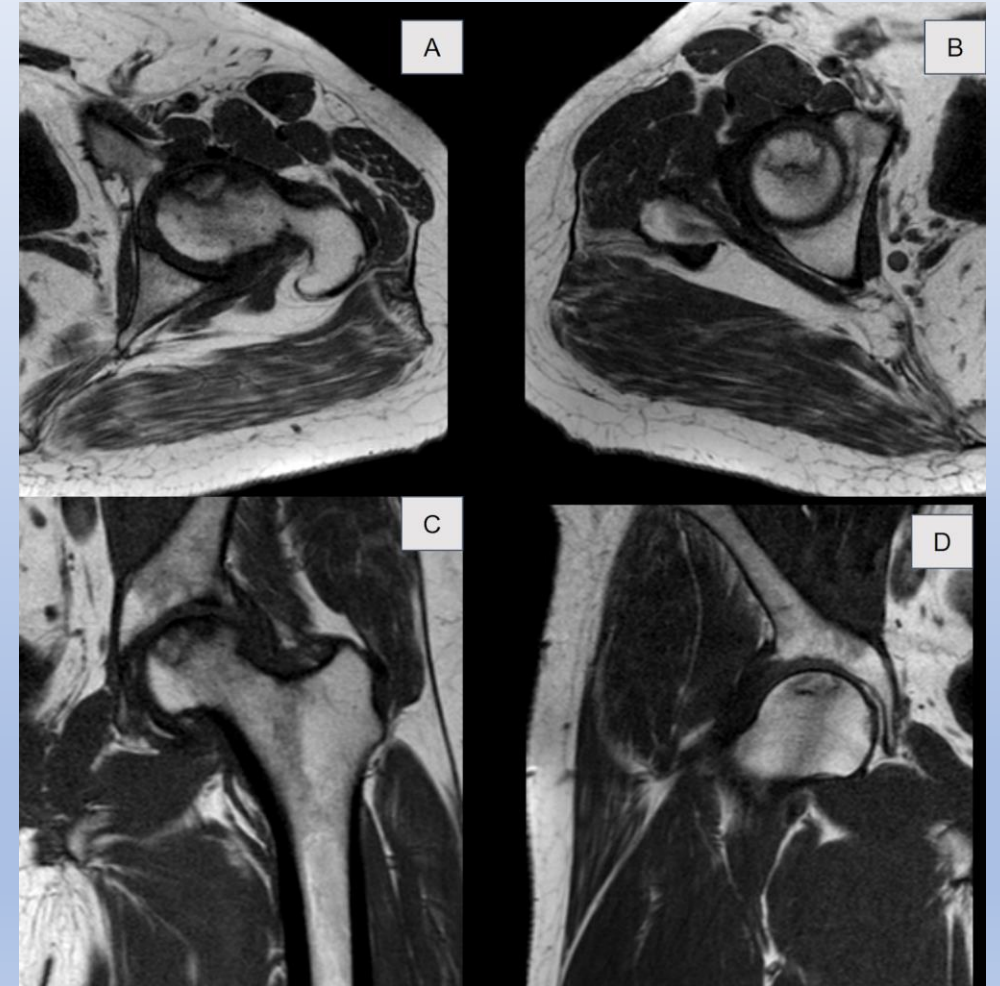
Flexion de 110°, Abduccion 35°, Aduccion 20° Rotacion externa 25° Rotacion interna 10°

# Radiografías



Necrosis avascular de la cabeza femoral  
bilateral Clasificación de Arlet y Duplat Tipo IV

# Resonancia magnética



# DISCUSIÓN

- El COVID-19 produce un estado de hipercoagulabilidad y estado protrombótico , esto asociado al uso desmesurado de corticoides sistémicos los cuales fueron y continúan siendo uno de los pilares de tratamiento en la infección por COVID-19.
- Con la exposición al uso indiscriminado de corticoides durante la pandemia se han establecido estadios de riesgo según la exposición al uso de estos durante la exposición al Covid-19: Riesgo bajo si el paciente no recibió corticoides, Riesgo moderado: se recibieron corticoides menos de 2000 mg corticosteroides por menos de una semana, y riesgo tres o alto si es mas de 2000 mg corticoides fueron recibidos por más de una semana o si el paciente recibió más de 80 mg por día por menos de tres días estas dosis han mostrado prevalencias hasta del 9,9%de necrosis avascular, esta clasificación es importante dado que permite establecer planes de seguimiento para la detección temprana de estos pacientes teniendo una gran población a nivel mundial expuesta al riesgo de presentar necrosis avascular ósea. La recomendación dada por la literatura es establecer seguimiento por 24 meses sin embargo teniendo intervalos entre la aparición de necrosis avascular de 3 semanas a 36 meses; y según el seguimiento clínico y los síntomas presentados dolor articular por el paciente establecer en base al criterio médico la necesidad de radiografías o resonancia magnética

# BIBLIOGRAFÍA

- 1.Konarski W, Poboży T, Śliwczyński A, Kotela I, Krakowiak J, Hordowicz M, et al. Avascular Necrosis of Femoral Head—Overview and Current State of the Art. *Int J Environ Res Public Health* 2022;19(12):7348.
- 2.Moya-Angeler J, Gianakos AL, Villa JC, Ni A, Lane JM. Current concepts on osteonecrosis of the femoral head. *World J Orthop* 2015;6(8):590-601.
- 3.Hassan AAA, Khalifa AA. Femoral head avascular necrosis in COVID-19 survivors: a systematic review. *Rheumatol Int* 2023;43(9):1583-95.
- 4.Hagiwara S, Iida S, Nakamura J, Wako Y, Moriya M, Takazawa M, et al. COVID-19-related osteonecrosis of the femoral head: Case reports of five cases. *JOS Case Rep [Internet]* 2023 [citado 2023 ago 21]
5. Angulo-Ardoy M, Ureña-Aguilera Á. Knee osteonecrosis after COVID-19. *Fam Pract* 2021;38(Suppl 1):i45-7.
- 6.Ghosh S, Gupta SS, Mehta N, Khodaiji S. COVID-19—Associated Bone Marrow Necrosis—A Case Report. *Indian J Radiol Imaging* 2021;31(3):725-8.
- 7.Hasan A, Alraisi S. MRONJ and COVID-19 caution. *Br Dent J* 2021;230(2):59-60.
- 8.Zhang S, Wang C, Shi L, Xue Q. Beware of Steroid-Induced Avascular Necrosis of the Femoral Head in the Treatment of COVID-19—Experience and Lessons from the SARS Epidemic. *Drug Des Devel Ther* 2021;15:983-95.
- 9.Shah KN, Racine J, Jones LC, Aaron RK. Pathophysiology and risk factors for osteonecrosis. *Curr Rev Musculoskelet Med* 2015;8(3):201-9.