



# **PIE EQUINO VARO SECUNDARIO A PICADURA DE ALACRÁN, REPORTE DE CASO.**

# INTRODUCCIÓN

## Definición

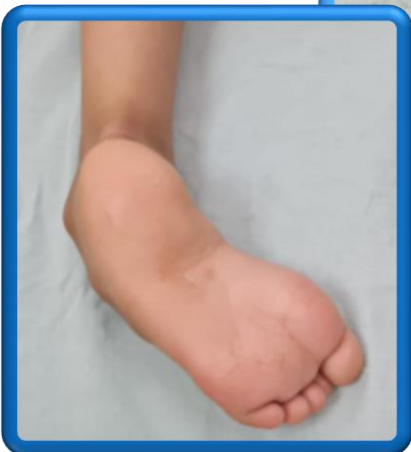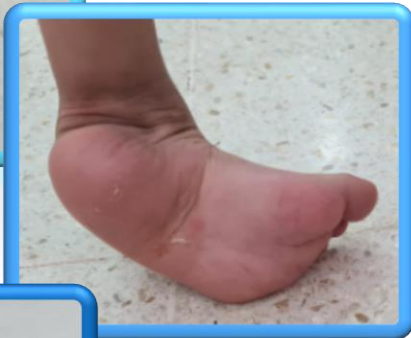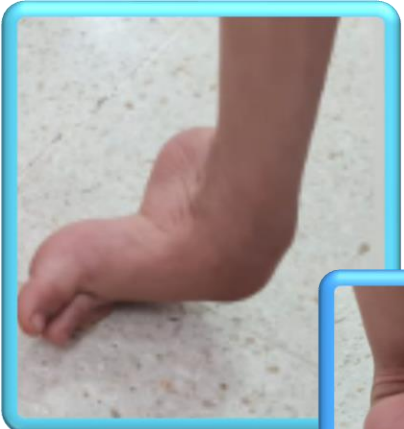- **Pie equino varo (PEV)**, es una deformidad común en el recién nacido. La presentación congénita es la más frecuente, las etiologías se dividen en: idiopático, sindrómico, neuromuscular o postural.

## PEV Adquirido

- Poco frecuente
- Deformidad del pie secundario a causas externas como: trastornos en el apoyo, trastornos neuromusculares crónicos y alteraciones en los tejidos blandos.

## Anatomía

- Varo del talón (desviación hacia medial del eje longitudinal del calcáneo), equino del tobillo (plantiflexión articular tibiotalar), aducto del antepié (desviación medial del antepié sobre el retropié) y cavo del medio pie (CAVE).



# REPORTE DE CASO

2021/04

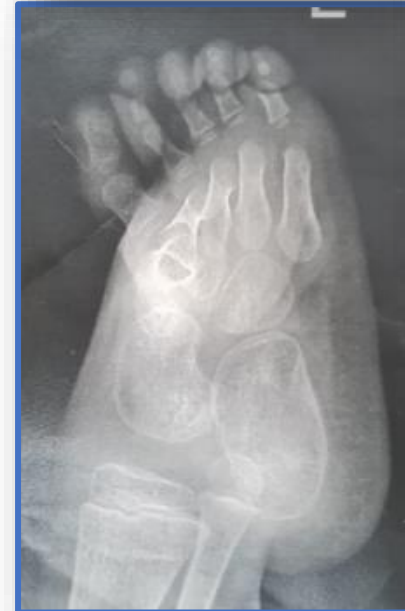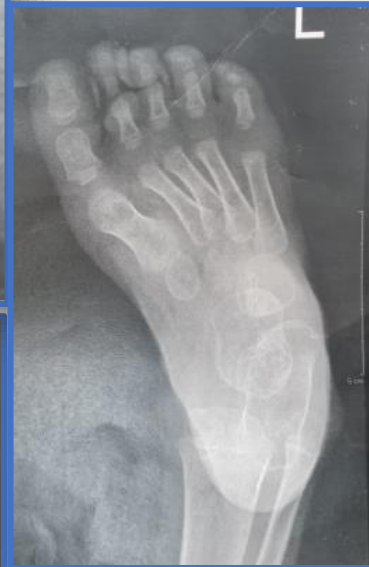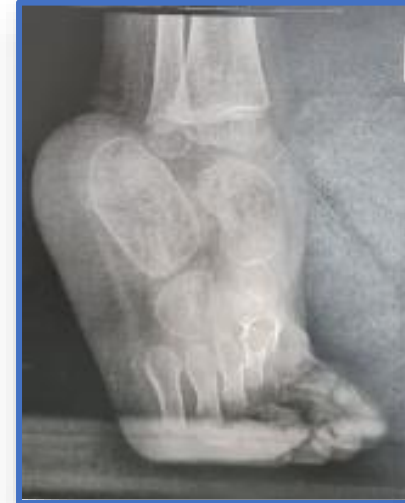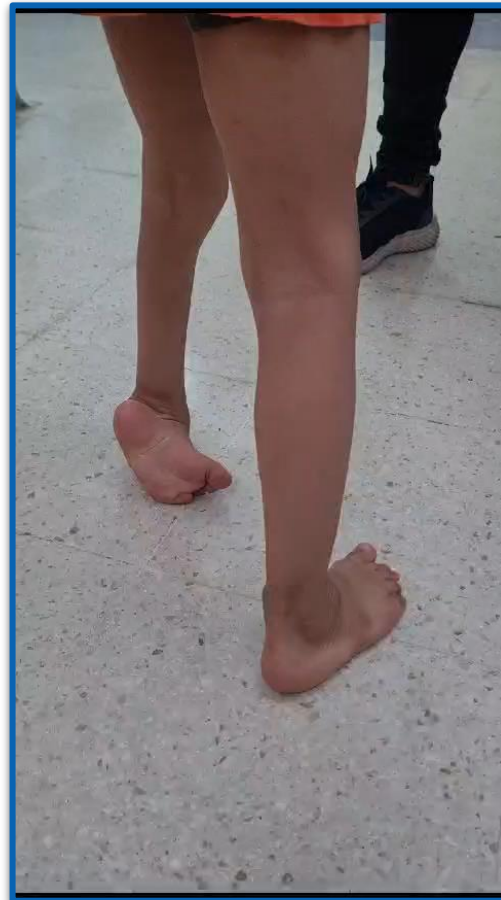
- Masculino 2 años, producto 3 embarazo, 37 semanas, no antecedentes personales. **Pie previamente sano.**
- Picadura por alacrán en artejo del pie izquierdo, rubor, eritema, calor local y edema.
- Evolución rápidamente a accidente escorpiónico **severo** con compromiso miocárdico: TSV y paro
- Ingreso a UCI pediátrica

2021/05

- Extubación, desacondicionamiento por intubación prolongada, estado postparo, encefalopatía hipóxico isquémica (lesión de los núcleos de la base)
- Edema de MMII e hipertonia asociado a pie caído, TAP y TVP de la femoral izquierda.
- Síndrome convulsivo con cuadriparesia mixta: espástica + distónica y epilepsia estructural.

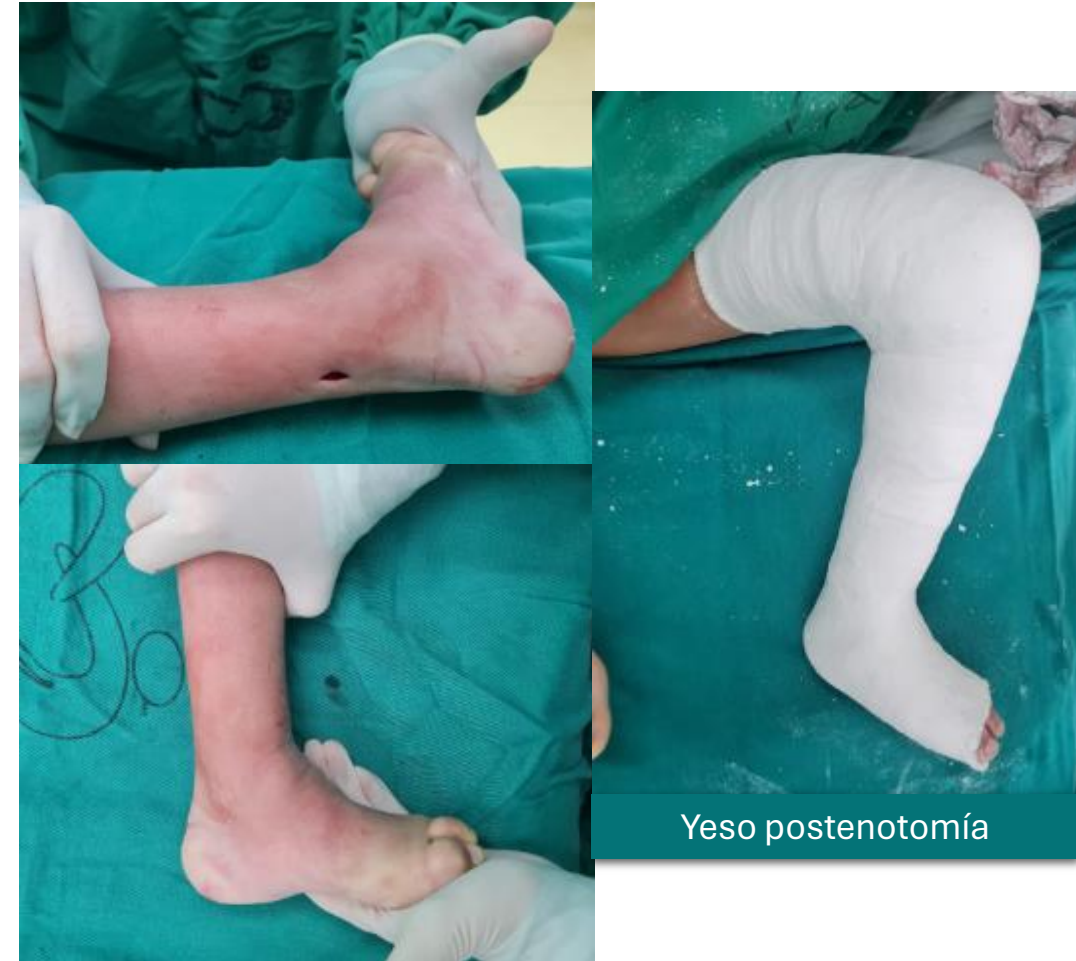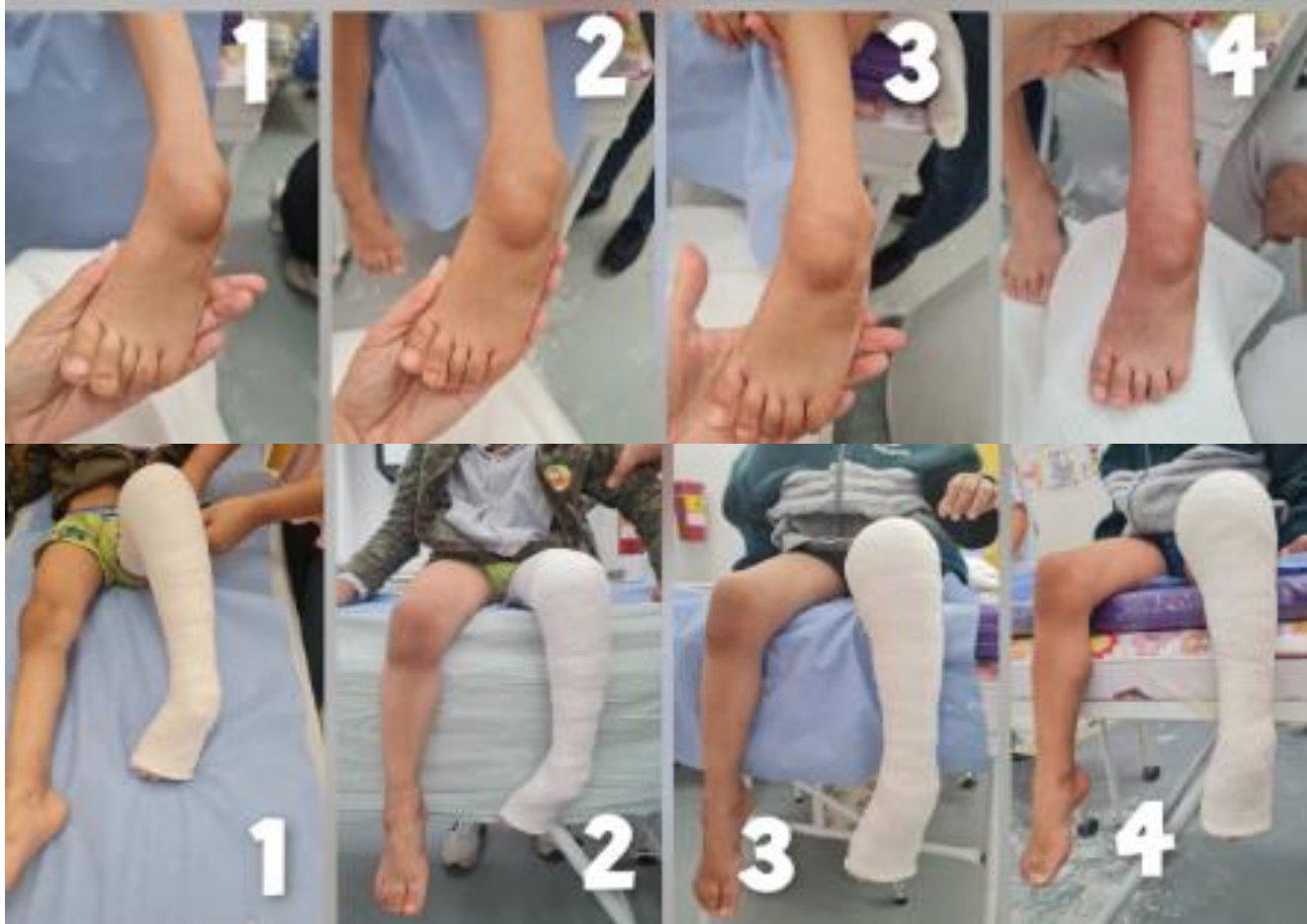2023/03/29

- 4 años
- Pie caído con progresión a PEV
- Método Ponseti con yesos inguinopédicos



REPRODUZCA EL VIDEO→

# REPORTE DE CASO



Yeso posttenotomía

6  
semanas de método  
Ponseti

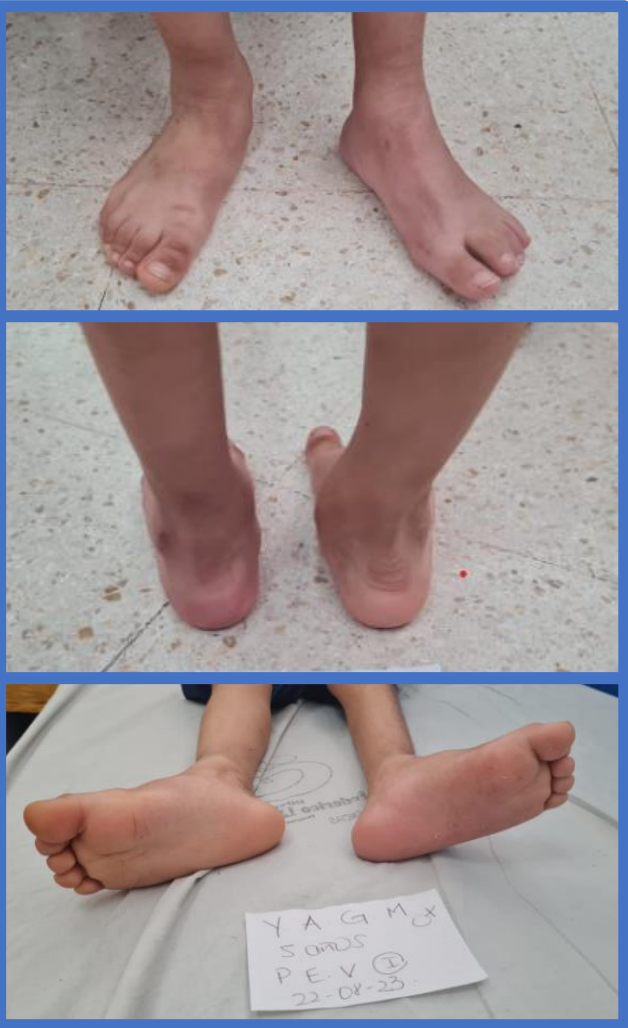Control semanal

6 Yesos en total

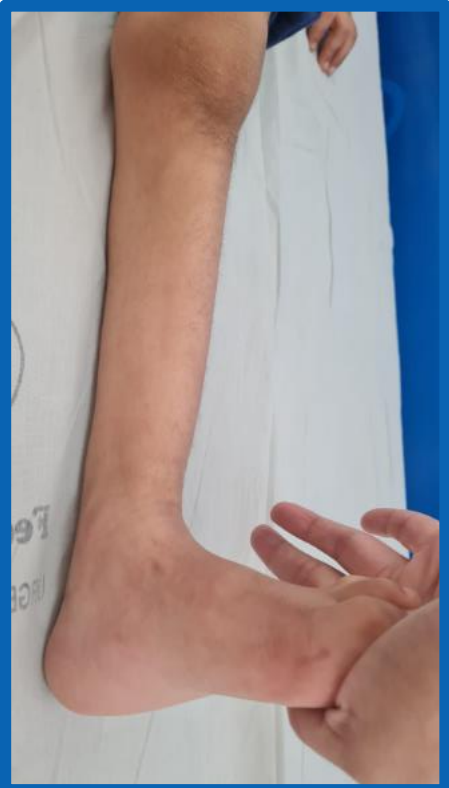Evolución progresiva

Programación de  
tenotomía

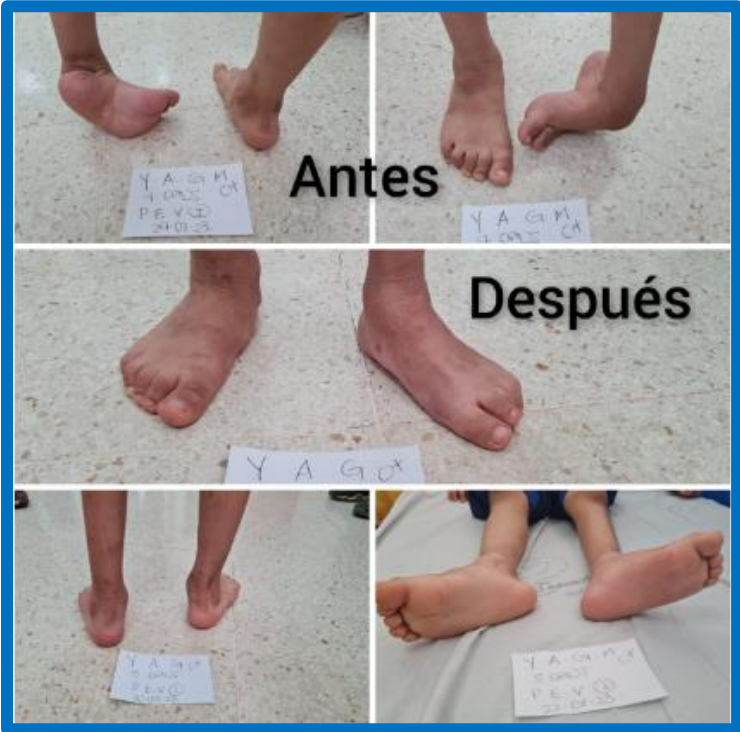# EVOLUCIÓN POSTTRATAMIENTO



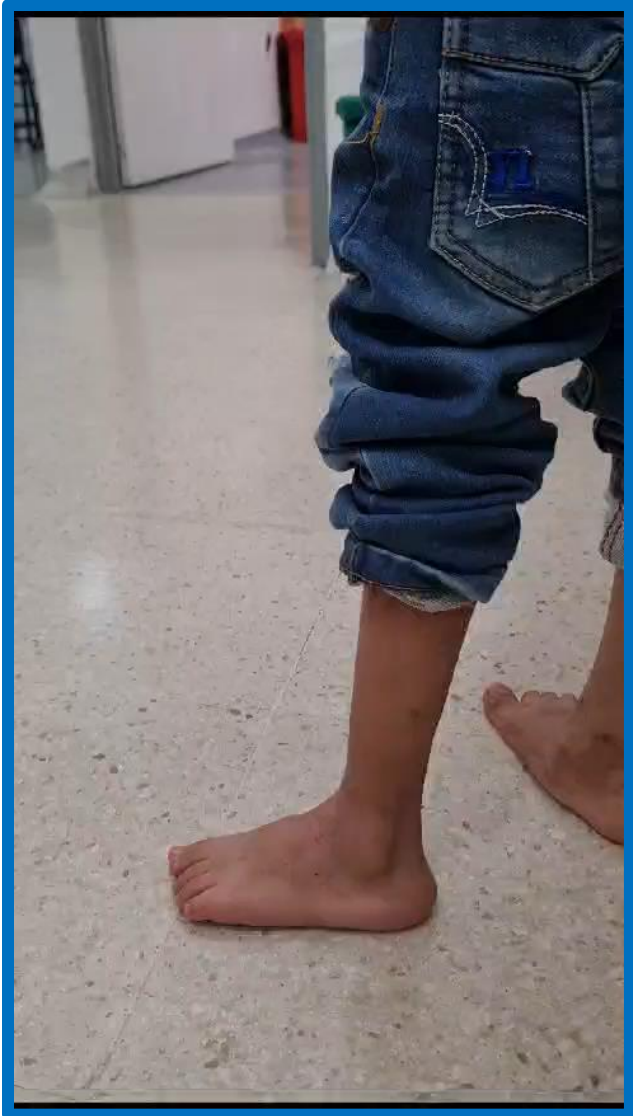5 meses



Negativo para recidiva



Comparativo



REPRODUZCA EL VIDEO →

# DISCUSIÓN

2022: 86 casos de accidentes alacránicos, 66,2 % fueron notificados en Tolima.

*Principales en Colombia: Liochelidae – Chactidae – Diplocentridae – Buthidae (Centruroides y Tytius)*

La mayoría síntomas locales (edema, dolor, parestesias y fasciculaciones)

*Centruroides, Parabuthus y Tytius: Toxicidad neuromuscular (fasciculaciones, movimientos oculares anormales, espasmos, falla ventilatoria, coma y convulsiones).*

*Buthidae: Toxicidad miocárdica y muerte (despolarización y excitación neuronal; activación simpática y parasimpática (liberación de catecolaminas y vasoactivos) → edema pulmonar y choque cardiogénico.)*

## Niños: BHE Inmadura

- Paso de veneno a SNC: Mayor lesión neurológica → Disbalance muscular del pie
- PEV de aparición tardía

## PEV hasta en el 48% de Enf. neuromusculares

- Arabia Saudita, 10 casos: Pirani modificado de 5.6, media de 5.7 yesos. Pirani modificado final fue de 0.39 con un seguimiento de 8 a 12 años; 1 tenotomía del T. Aquiles y 2 tenotomía T. Aquiles + osteotomía para alcanzar pie plantígrado.
- **Método Ponseti efectivo en PEV no idiopático**

## Conclusión

- No existe reporte similar: deformidad ME posterior a la complicación por una picadura de escorpión en paciente infante previamente sano.
- Alto riesgo de complicaciones: cardiovasculares, respiratorias y neuromusculares.
- Método Ponseti efectivo para PEV de aparición tardía en paciente con un compromiso neuromuscular.

1. Boletín Epidemiológico Semanal. Semana epidemiológica 40. Instituto Nacional de salud. Ministerio de Salud y Protección Social. 2022. Disponible en: [https://www.ins.gov.co/buscador-eventos/BoletinEpidemiologico/2022\\_Boletín\\_epidemiologico\\_semana\\_40.pdf](https://www.ins.gov.co/buscador-eventos/BoletinEpidemiologico/2022_Boletín_epidemiologico_semana_40.pdf)
2. Isbister GK, Bawaskar HS. Scorpion Envenomation. N Engl J Med. 2014; 371: 457–63. 10.1056/nejmra1401108
3. Bahloul M, Souissi B, Turki O, Diela M, Khaireddine BM, Mounir B. Evidence of Direct Toxicological Effects of Scorpion Venom on Central Nervous System in Tunisian Children. Case Reportes in Critical Care. 2018. <https://doi.org/10.1155/2018/830437>.
4. Alomran AK, Bubshait DA, Alzahrani BA, Almazrua AA, Alyaqout MA. Is Ponseti Casting Effective in Neuromuscular Clubfoot? A University Hospital Experience from Eastern Province in Saudi Arabia. J Musculoskelet Surg Res 2020;4:31–5.