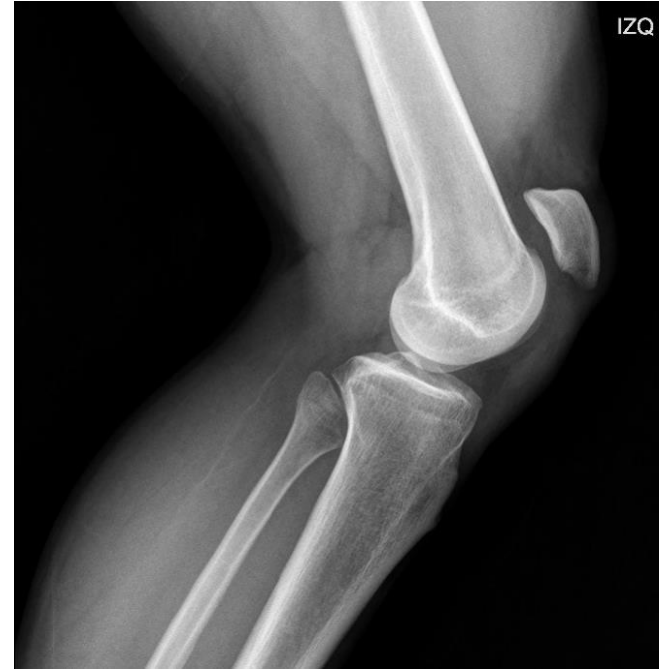
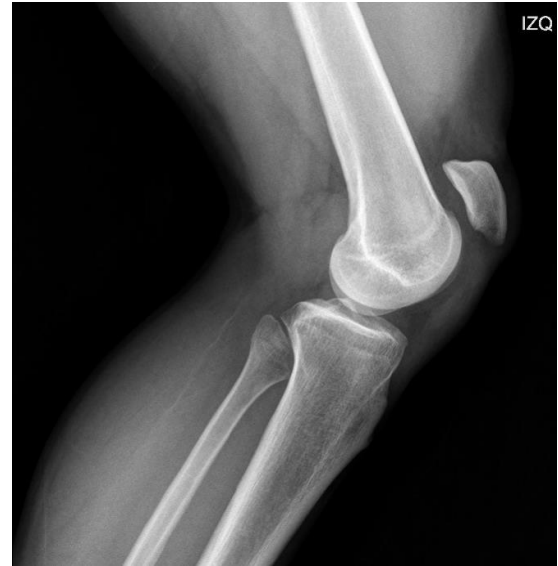
Técnica original de
aumentación en ruptura
traumática del tendón
patelar, reporte de caso

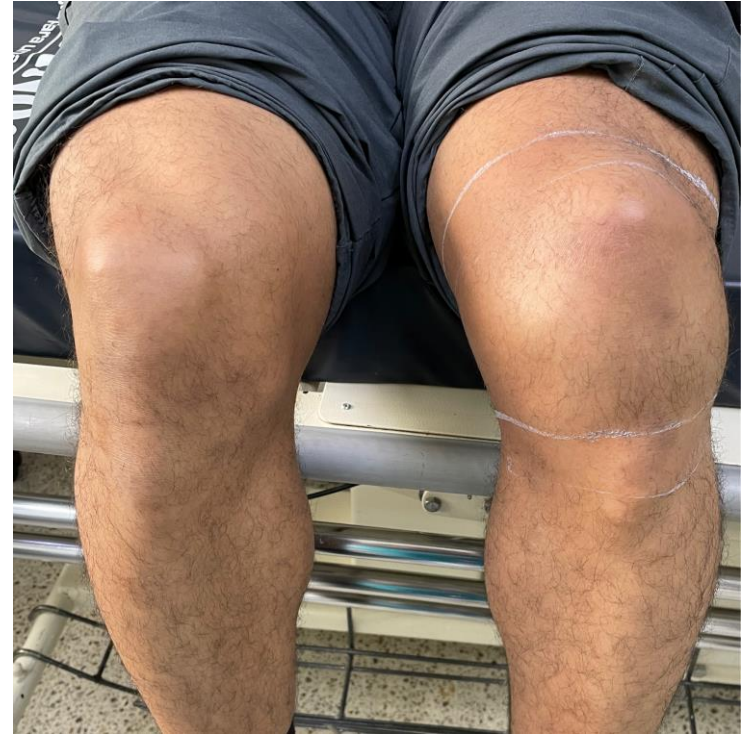

Ruptura traumática del tendón rotuliano en un adulto joven



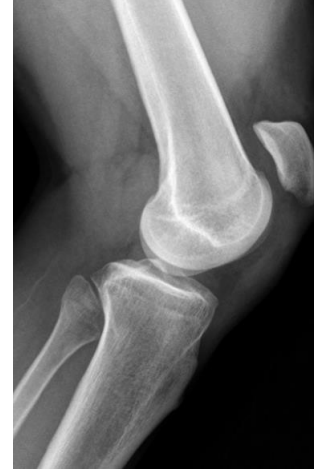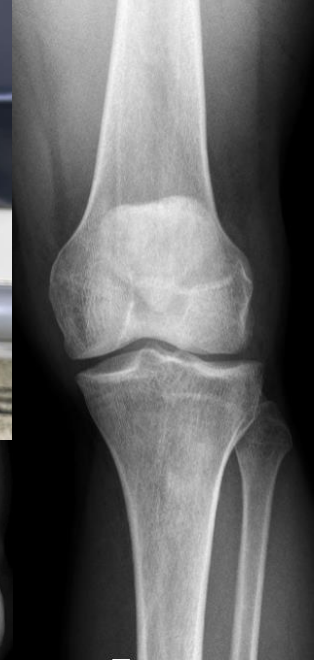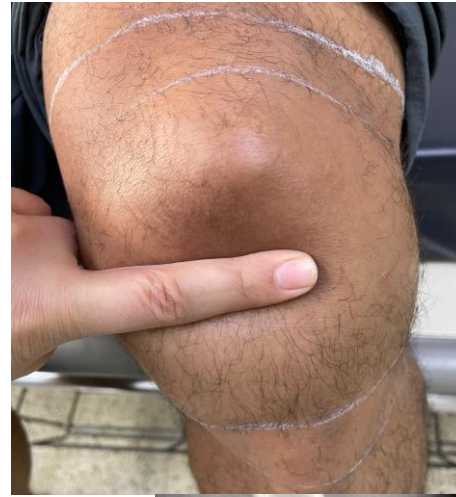Introducción

•La ruptura del tendón rotuliano es una lesión poco frecuente pero extremadamente incapacitante, que de no tratarse podría resultar en una limitación grave para el paciente. La lesión traumática es común en adultos entre la tercera y cuarta década de la vida como es el caso de nuestro paciente. Su tratamiento es quirúrgico, existiendo múltiples técnicas para su reparación y siendo los túneles transóseos el estándar de oro.



Exposición caso

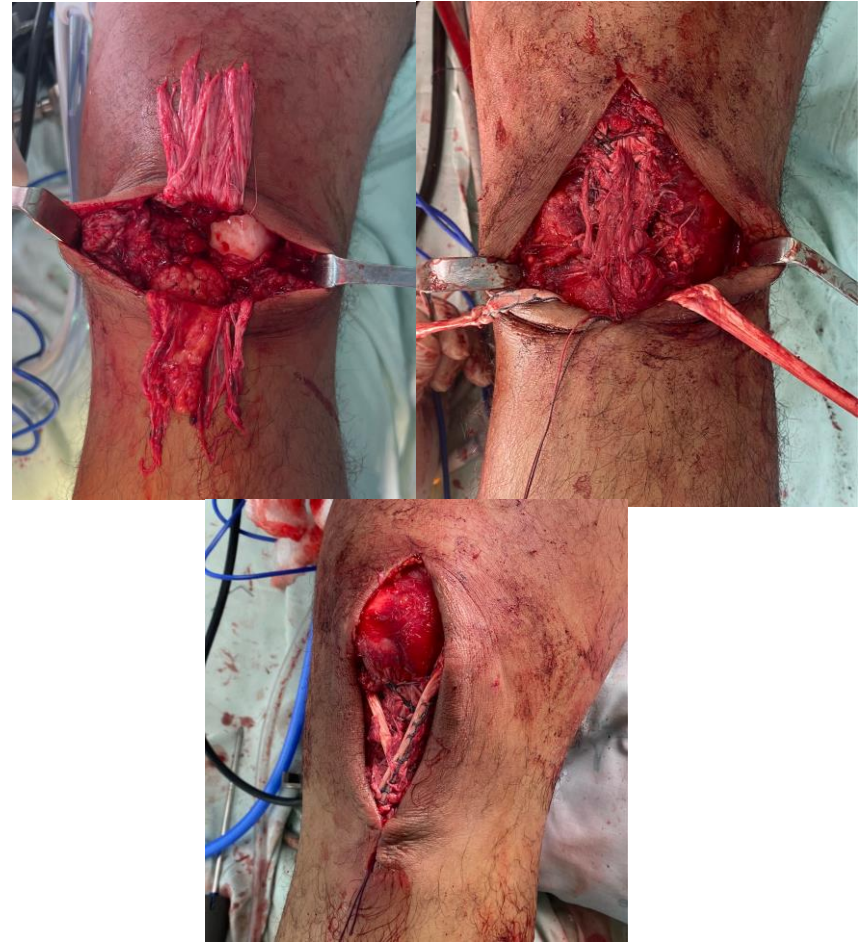
Paciente masculino de 39 años, consultado por dolor y limitación en rodilla izquierda posterior a realizar un salto mientras practicaba baloncesto. Clínicamente presentaba derrame articular, rótula alta, hendidura infrarotuliana y limitación para la extensión de la rodilla. En la radiografía como hallazgo anormal solo encontramos un índice de Insall Salvati de 1.7. Se hizo diagnóstico clínico de rotura del tendón patelar y se programó para reconstrucción con aloinjerto.



Tratamiento

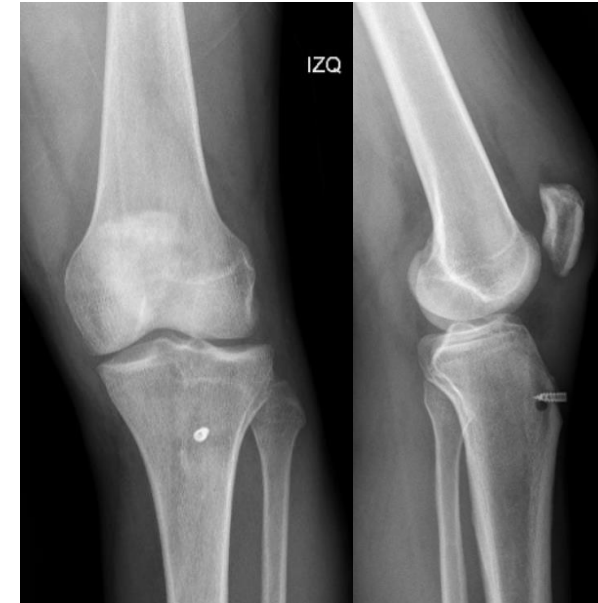- Se hizo un abordaje longitudinal a la rodilla, se encontró ruptura completa del tendón con compromiso de los retináculos medial y lateral. Se realiza reparación primaria con suturas de anclaje del tendón nativo, además de aumento con aloinjerto del flexor largo del hallux con túneles transósseos en la patela y en la tuberosidad anterior de la tibia.

- Por último, se realizó una artroscopia diagnóstica que evidenció una ruptura en pico de loro de cuerno posterior del menisco lateral y lesión condral grado II en faceta medial de la rótula y vértice, para lo cual se realizó remodelación meniscal y condroplastia. A los 3 meses de seguimiento se hizo diagnóstico clínico de síndrome adherencial, se llevó a liberación artroscópica, logrando un mes después del procedimiento un arco de movilidad en rodilla de 0-120°.



Discusión

• La reparación primaria del tendón con túneles transóseos sometía al paciente a un periodo prolongado de inmovilización con la rodilla en extensión para prevenir el riesgo de una nueva ruptura, que posteriormente iba a repercutir en su rehabilitación, además de someterlo a riesgo de adherencias articulares y limitación de la movilidad de la rodilla. Debido a esto, se empezaron a emplear técnicas de aumento para mejorar la estabilidad y disminuir el estrés de la reparación para promover una movilidad articular temprana y prevenir dichas complicaciones. Puede haber algunas desventajas en unas técnicas de aumento como requerir una segunda intervención para retirar el implante utilizado, en nuestro caso particular usamos una técnica de aumento con aloinjerto de flexor largo del hallux en forma de ocho, que, según la literatura, en comparación con otras técnicas, han tenido mejores resultados en la formación de brechas y la resistencia final de la reparación, además de no requerir una segunda intervención. Aunque nuestro paciente desarrolló adherencias, requirió una intervención menos invasiva y con una recuperación casi completa del arco de movilidad al mes de seguimiento.



1. Jaramillo Quiceno, G. A., Sarmiento Riveros, P. A., Arias Perez, R. D., Soto Gomez, M. P., & Ramirez, A. O. (2023). Augmentation in the repair of traumatic patellar tendon ruptures. A novel mechanical and biological construct: Technical note. *Journal of ISAKOS Joint Disorders & Orthopaedic Sports Medicine*, 8(2), 122–127
2. Pagdal S. Traumatic Rupture of the Patellar Tendon From the Tibial Tuberosity in an Adult: A Case Report. *Cureus*. 2021 Oct 26;13(10):e19050.
3. Woodmass, J. M., Johnson, J. D., Wu, I. T., Krych, A. J., & Stuart, M. J. (2017). Patellar tendon repair with ipsilateral semitendinosus autograft augmentation. *Arthroscopy Techniques*, 6(6), e2177–e2181
4. Gilmore, J. H., Clayton-Smith, Z. J., Aguilar, M., Pneumatics, S. G., & Giannoudis, P. V. (2015). Reconstruction techniques and clinical results of patellar tendon ruptures: Evidence today. *The Knee*, 22(3), 148–155.
5. Roudet, A., Boudissa, M., Chaussard, C., Rubens-Duval, B., & Saragaglia, D. (2015). Acute traumatic patellar tendon rupture: Early and late results of surgical treatment of 38 cases. *Orthopaedics & Traumatology, Surgery & Research: OTSR*, 101(3), 307–311.