

Manejo de fracturas  
conminutas de espinas tibiales  
por avulsión en el paciente  
adolescente: Sutura como  
mecanismo de fijación

Manejo de fracturas conminutas de espinas  
tibiales por avulsión en el paciente adolescente:  
Sutura como mecanismo de fijación

Autores: Oscar Armando Casabón  
Rodríguez, Juan Felipe Casabón Pastrana

# Introducción y Justificación

Las fracturas por avulsión de espina tibial es una lesión relativamente frecuente en el esqueleto inmaduro. Meyers y Mckeever propusieron una clasificación basada en el grado de desplazamiento. Actualmente también se considera la clasificación MRI en donde se propone un sistema de clasificación según desplazamiento basándose en Resonancia Magnética para resultados más específicos. Para las fracturas desplazadas la evidencia actual favorece el tratamiento quirúrgico, mostrando menos inestabilidad clínica, menos inestabilidad subjetiva, menos necesidad de reconstrucción posterior de ligamento cruzado, menos no unión y mejores resultados funcionales. Si el desplazamiento inicial es mayor a 5 mm es muy poco probable que se logre un resultado satisfactorio con la reducción cerrada y son altas las tasas de cirugía por inestabilidad posterior o pinzamiento. Existen diversos mecanismos de fijación sin embargo los más utilizados y que más evidencia tienen actualmente son tornillos y suturas.

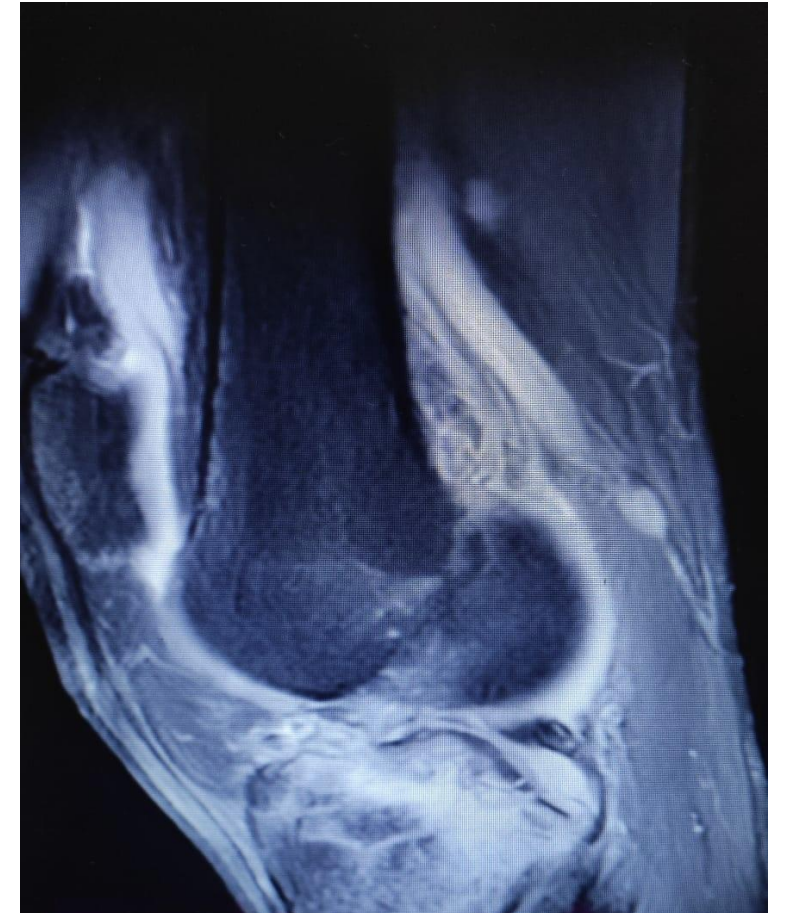
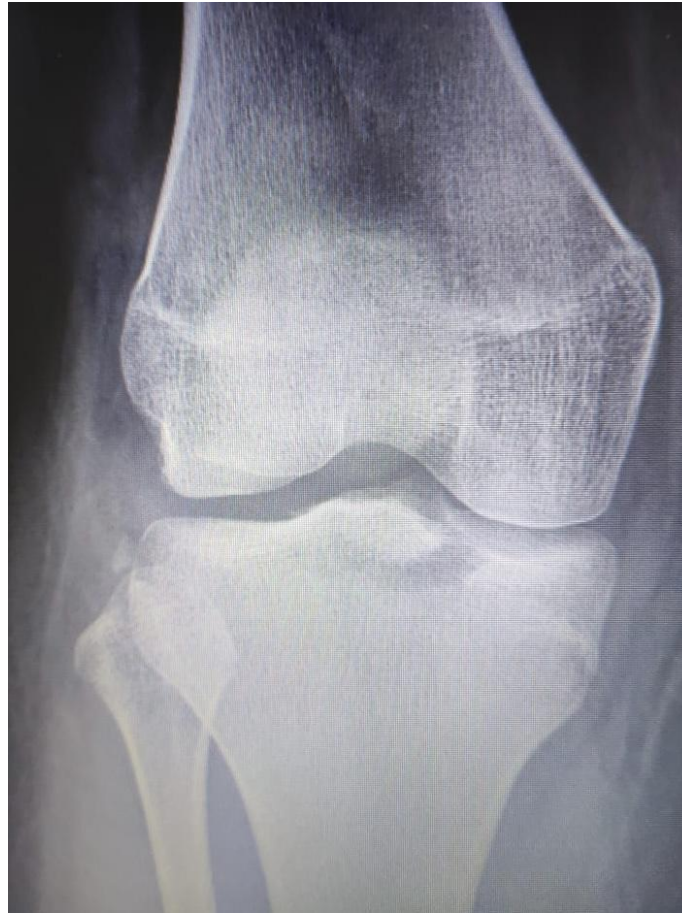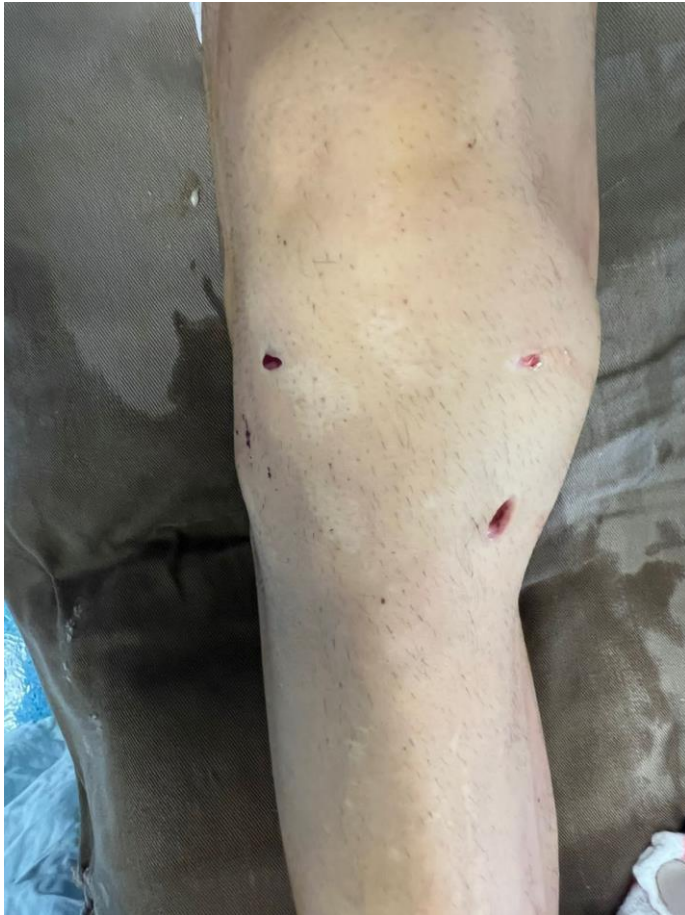# Reporte de caso

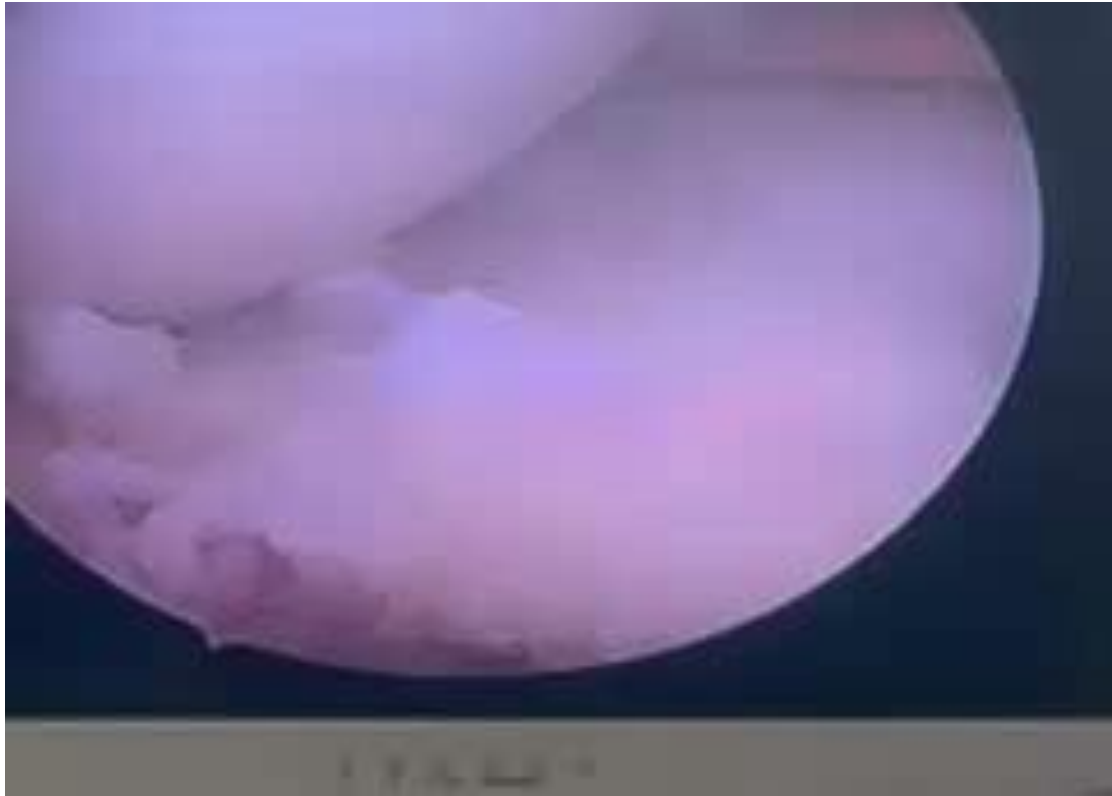Paciente de 17 años

Traumatismo directo de rodilla derecha

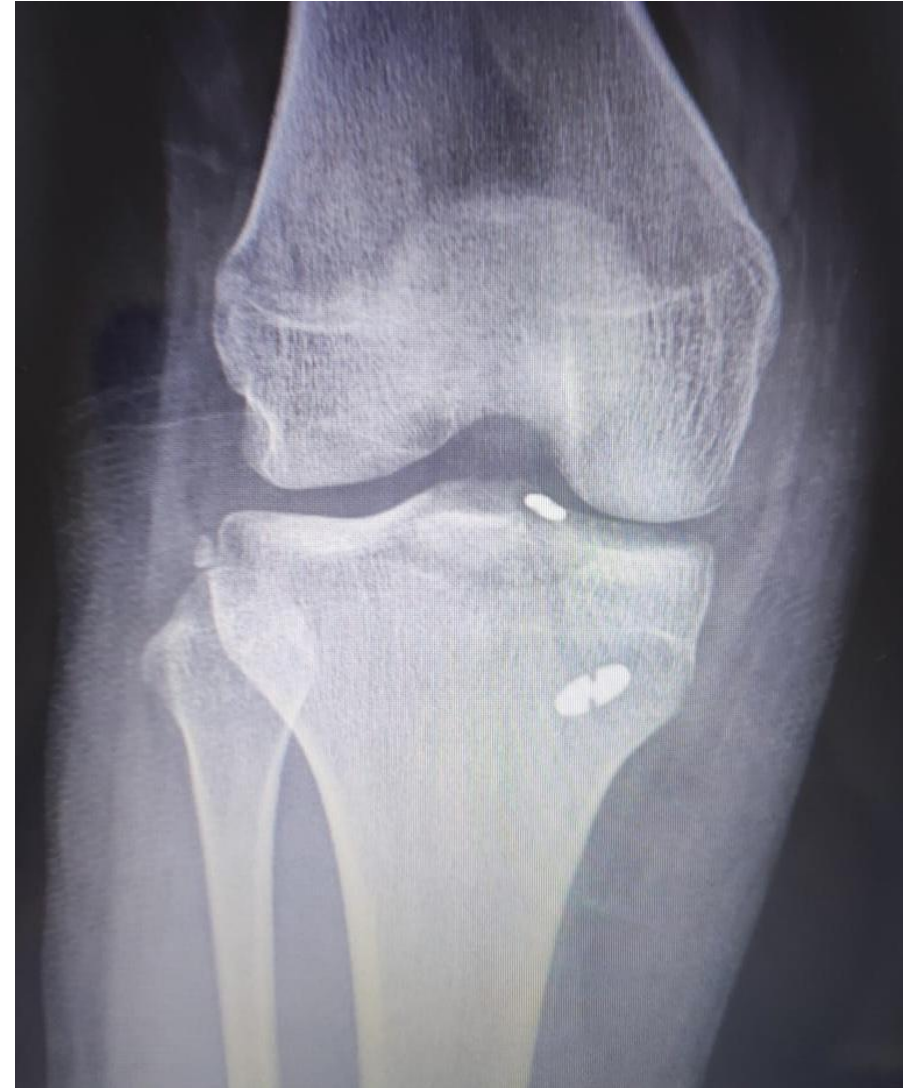Exploración: dolor y limitación funcional, efusión articular

Rx y RMN: Fractura de espina tibial Meyers y McKeever tipo IV, MRI grado III





VIDEO: MANEJO DE LA FRACTURA CON SUTURA  
COMO MECANISMO DE FIJACIÓN



# Discusión

Las fracturas por avulsión de espina tibial es una lesión relativamente frecuente. La decisión de tratamiento depende del grado de desplazamiento de la fractura. La evidencia actual sugiere fijación de la fractura vía artroscópica con diversos beneficios como menor daño articular, menos riesgo de infección y un proceso de recuperación más temprano. Los estudios biomecánicos han favorecido el uso de suturas en cuanto mayor resistencia a la falla y a la carga cíclica. dando como beneficios trabajos más versátiles con fragmentos conminutos, demuestra superioridad biomecánica, además en el procedimiento no solo se fija el fragmento, también brinda la posibilidad de evitar laxitud e inestabilidad anterior.

# Referencias

-Salvato D, Green DW, Accadbled F, Tuca M. Tibial spine fractures: State of the art. J ISAKOS [Internet]. 2023; Disponible en: <https://www.jisakos.com/action/showPdf?pii=S2059-7754%2823%2900518-7>

-Green D, Tuca M, Luderowski E, Gausden E, Goodbody C, Konin G. A new, MRI-based classification system for tibial spine fractures changes clinical treatment recommendations when compared to Myers and Mckeever. Knee Surg Sports Traumatol Arthrosc [Internet]. 2019 [citado el 5 de noviembre de 2023];27(1):86–92. Disponible en: <https://pubmed.ncbi.nlm.nih.gov/29961096/>

-Eggers AK, Becker C, Weimann A, Herbort M, Zantop T, Raschke MJ, et al. Biomechanical evaluation of different fixation methods for tibial eminence fractures. Am J Sports Med [Internet]. 2007;35(3):404–10. Disponible en: <http://dx.doi.org/10.1177/0363546506294677>

-Ochoa, Cazares, Narváez. Manejo artroscópico de fractura de espina tibial con TightRope en paciente pediátrico. 2022. Hospital Ángeles Pedregal