

A thick black L-shaped frame is positioned on the left and bottom edges of the page, framing the central text.

**CONDROMATOSIS SINOVIAL DE RODILLA  
REPORTES DE CASOS  
SYNOVIAL CHONDROMATOSIS OF THE KNEE:  
CASES REPORT**

A decorative L-shaped frame composed of thick black lines. The top horizontal line is on the left, the left vertical line is on the left, and the bottom horizontal line is on the right. The text is centered within the open space of the frame.

**CONDROMATOSIS  
SINOVIAL DE RODILLA  
REPORTES DE CASOS**

# INTRODUCCION

La condromatosis sinovial es una enfermedad rara de las articulaciones que se caracteriza por la formación de múltiples cuerpos cartilagosos en la membrana sinovial. Esta condición puede afectar varias articulaciones del cuerpo, pero la rodilla es uno de los sitios más comunes de presentación (4).

La prevalencia se estima que esta enfermedad afecta aproximadamente al 1% (1 a 1.8 casos por persona a nivel mundial) de los casos de condromatosis sinovial en general (1). Aunque puede ocurrir a cualquier edad, se observa con mayor frecuencia en adultos jóvenes, con una ligera predilección por el sexo masculino (2).

# CASO 1

Masculino de 37 años de edad, de 80 kg de peso y 1.85 cm de altura. Sin antecedentes patológicos, ni alérgicos. Con cuadro clínico actual de efusión articular en rodilla derecha de inicio insidioso.

La resonancia de rodilla derecha (Figura 1) muestra la presencia de múltiples cuerpos libres intraarticulares.

Se realiza una artroscopia de rodilla identificando múltiples cuerpos libres intraarticulares y algunas protuberancias sinoviales por lo cual se hace una sinovectomía parcial en ciertas áreas de la rodilla y el lavado y extracción de la mayor cantidad de estos cuerpos libres. (Figura 2).

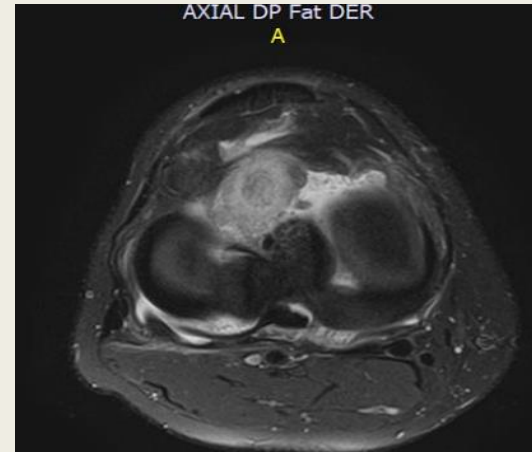


FIGURA 1

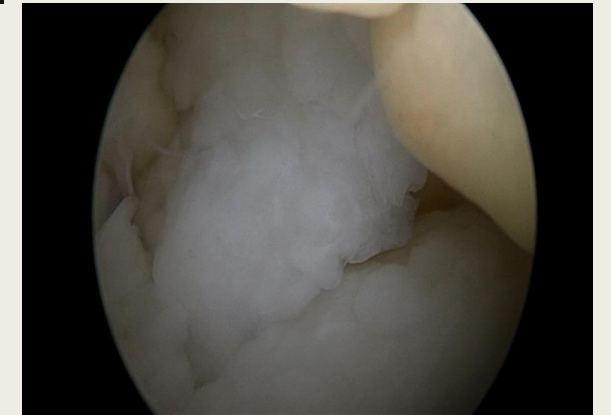


FIGURA 2

# CASO 2

Masculino de 51 años de 85 kg de peso y 1.75 cm de altura, hipertenso en tratamiento, no alérgico. Con cuadro clínico de dolor de rodilla izquierda en actividades habituales.

Su resonancia (Figura 3) muestra un quiste posterior intraarticular y una lesión meniscal oblicua corta y múltiples cuerpos libres.

Es llevado a cirugía para sutura del menisco y exéresis del quiste, encontrando quiste intrasinovial entre el menisco lateral su raíz y el ligamento cruzado anterior, múltiples fragmentos de cartílago hialino y se recolectan aproximadamente 16 cc de cuerpos libres cartilagosos que son llevados a estudio anatomopatológico (Figura 4).

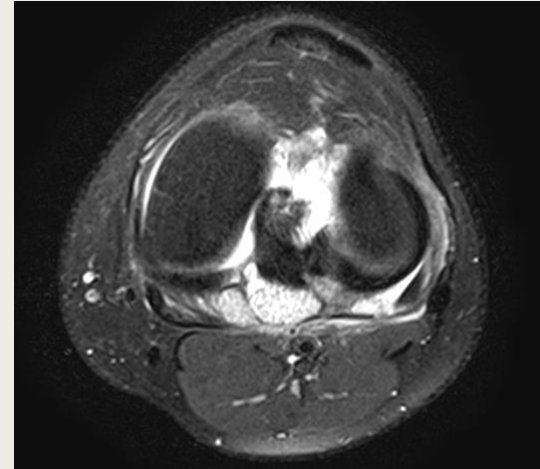


FIGURA 3



FIGURA 4

## DISCUSION

La condromatosis sinovial es una patología poco común que se caracteriza por la presencia de múltiples nódulos cartilagosos en el revestimiento sinovial de las articulaciones. En los casos presentados los pacientes presentan síntomas típicos de la condromatosis sinovial, como dolor en la rodilla, derrames intermitentes y bloqueos ocasionales.

El diagnóstico de la condromatosis sinovial se realiza mediante la evaluación de la historia clínica del paciente, el examen físico y los estudios de imágenes. En los casos presentados se ha realizado el diagnóstico de condromatosis sinovial basados en los síntomas de los pacientes y confirmados mediante resonancia magnética (RMN).

El objetivo del tratamiento es aliviar los síntomas del paciente, mejorar la función articular y aclarar el diagnóstico.

## REFERENCIAS BIBLIOGRAFICAS

1. Murphey MD, Rhee JH, Lewis RB, Fanburg-Smith JC, Flemming DJ, Walker EA. Pigmented villonodular synovitis: radiologic-pathologic correlation. *Radiographics*. 2008;28(5):1493-1518.
2. Dahlin DC, Salvador AH. Synovial osteochondromatosis. *J Bone Joint Surg Am*. 1968;50(1):1-13.
3. Giil LM, Haanaes HR, Eldevik OP, Fristad I. Synovial chondromatosis. *Arch Pathol Lab Med*. 1991;115(11):1168-1170.
4. Boninsegna E, Fassio A, Testoni M, Gatti D, Viapiana O, Mansueto G, Rossini M. Radiological features of knee joint synovial chondromatosis. *Reumatismo*. 2019 Jul 9;71(2):81-84. doi: 10.4081/reumatismo.2019.1132. PMID: 31309778.
5. Kose, O., Cebesoy, O., Turan, A., et al. (2011). Arthroscopic management of synovial chondromatosis of the knee: Midterm results. *Knee Surgery, Sports Traumatology, Arthroscopy*, 19(8), 1360-1366.
6. Milgram, J.W. (1977). Synovial osteochondromatosis: a histopathological study of thirty cases. *The Journal of Bone and Joint Surgery*, 59(6), 792-801.
7. Wirth, C.J., Hagen, F.W., Wuelker, N., et al. (1993). Synovial chondromatosis of the shoulder. *Journal of Shoulder and Elbow Surgery*, 2(3), 154-160.
8. Hendricks, K.J.C., de Lange, E.E., Louwerens, J.K.G., et al. (2016). MR imaging features of primary synovial osteochondromatosis in the shoulder. *Skeletal Radiology*, 45(7), 907-915.
9. Edmonds, E.W., Stuart, M.J., Harmon, B.J. (2003). Synovial chondromatosis of the knee in a child: a case report and review of the literature. *Iowa Orthopaedic Journal*, 23, 87-92.
10. Adelani MA, Wupperman RM, Holt GE. Benign synovial disorders. *J Am Acad Orthop Surg*. 2008; 16: 268-75.