

# **Luxación traumática anteroinferior de cadera: Un reporte de caso**

**Autores: Camilo González Gómez, Víctor**

**Alfonso Avendaño Arango, Ricardo Londoño**

**García, Lina López**

# Introducción

*La luxación de cadera es relativamente poco común en comparación con otras luxaciones articulares, y suele derivar principalmente de accidentes traumáticos de alta energía. Aproximadamente el 62-93% de las luxaciones de cadera se atribuyen a accidentes de tráfico.*

*El 85-90% de los casos corresponden a luxaciones posteriores y solo el 5% se presenta como luxación anterior, siendo una lesión poco común con pocos reportes de casos en la literatura.*

*El paciente se presenta con dolor, edema, limitación funcional y alteraciones rotacionales del miembro afectado.*

*Se considera una emergencia médica tiempo dependiente. Se han realizado metaanálisis que concluyen que el riesgo de complicaciones como necrosis avascular de la cabeza, lesiones neurovasculares y osteoartritis postraumática, está directamente relacionado con el tiempo en que se lleve a cabo la reducción anatómica.*

*El diagnóstico se realiza con radiografía AP de pelvis y lateral de cadera .*

*El manejo debe ser inmediato con reducción cerrada y posterior a esto realizar TAC para confirmar congruencia articular y descartar lesiones asociadas.*

# Reporte del caso

Presentamos la historia de un paciente masculino de **23 años** sin antecedentes de importancia

Consultó el 05/02/2023 al servicio de urgencias, *Manifestó que en la mañana estuvo involucrado en un accidente de tráfico mientras conducía una motocicleta, en el que chocó con un automóvil refiriendo trauma directo en cadera izquierda con posterior dolor y limitación funcional de esta.*

*El examen físico reveló que la extremidad inferior izquierda estaba rotada externamente y que había dolor al palpar la cadera izquierda. La cadera estaba en posición flexionada y había intolerancia tanto para la extensión pasiva como activa y presentaba dolor en tercio proximal del muslo. Función neurovascular bilateral preservada. Sin otras alteraciones al examen físico.*

*Se tomaron radiografías AP de pelvis y lateral de cadera izquierda (figura 1) confirmando la lesión. Se intento la reducción cerrada en urgencias sin éxito y se decidió reducción cerrada en quirófano logrando éxito con TAC de control con congruencia articular y sin fracturas (figura 2)*

# Reporte del caso

*Cita de revisión 03/08/2023:*

*El paciente informa dolor y limitación funcional al realizar movimientos que involucran flexión completa y abducción de la cadera afectada, niega inestabilidad articular*

*Al examen físico, el paciente no muestra limitaciones al caminar, ambas extremidades inferiores están bien alineadas y no hay hematomas ni deformidades. La cadera afectada muestra dolor con flexión pasiva completa sin limitación en este rango de movimiento. En cuanto a la abducción, el paciente experimenta dolor y solo logra alcanzar hasta 40° debido a molestias. No hay restricciones en la extensión, rotación interna o externa, ni extensión de la cadera afectada.*

*Es importante tener en cuenta que en el lapso de 6 meses de la atención inicial en urgencias hasta esta consulta el paciente solamente realizo una sesión de fisioterapia*

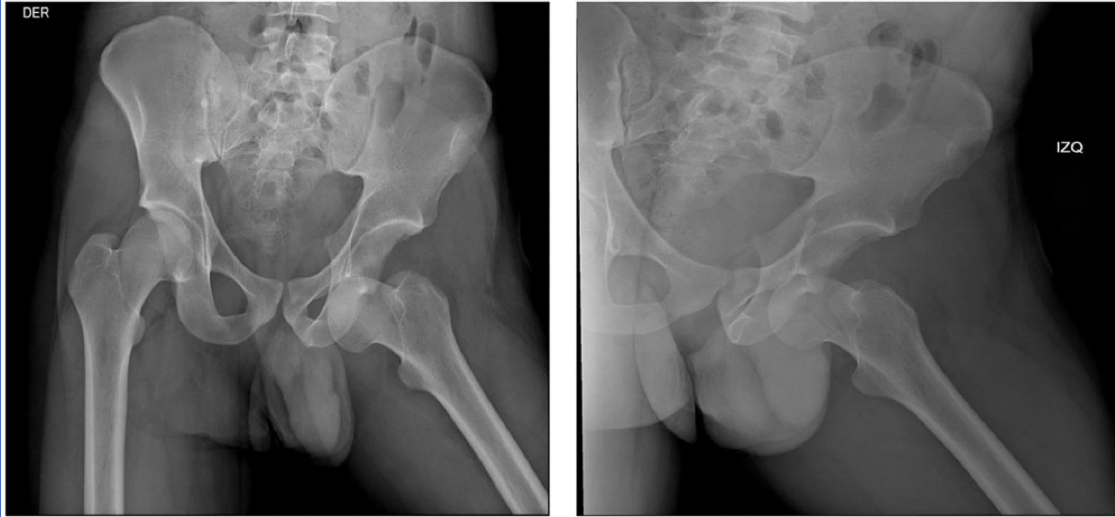
# Resultados y conclusiones

La luxación anterior de cadera es una entidad poco común, representando menos del 5% de las luxaciones de cadera. Es una emergencia médica tiempo dependiente.

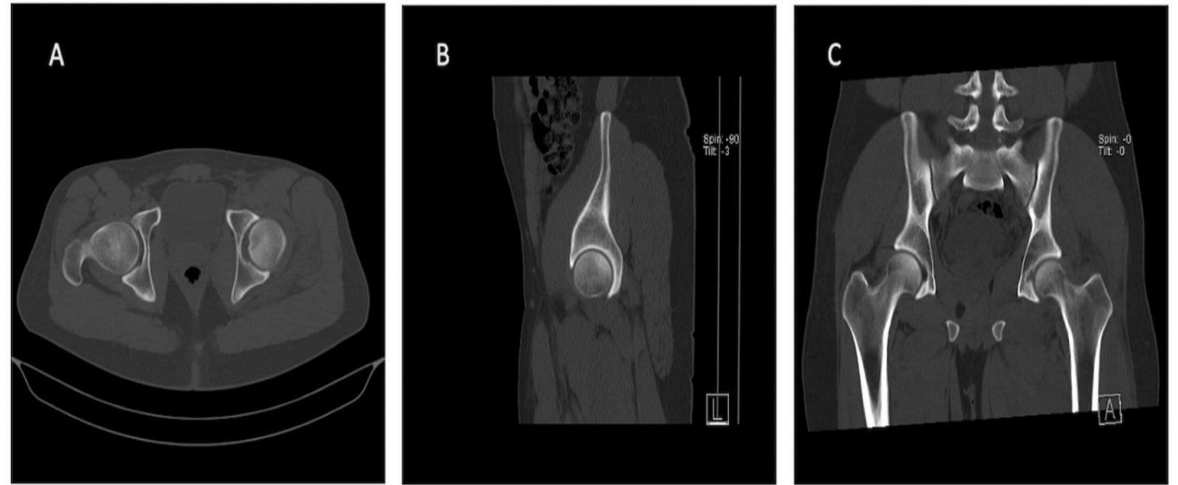
Esta comprobado en diversos metaanálisis que el tiempo desde la lesión hasta la reducción anatómica de la articulación es un factor pronostico importante, donde aumenta el riesgo de complicaciones con cada minuto que pasa. Es importante tener en cuenta que existen otros factores de riesgo como lesiones asociadas, estado previo de los tejidos y la rehabilitación del paciente.

En el caso presentado no habían lesiones asociadas, se llevo a cabo la reducción en el menor tiempo posible, sin embargo después de 6 meses persiste dolor y limitación funcional. El único factor que encontramos para una evolución tórpida en el paciente es que no se llevo a cabo una recuperación adecuada con fisioterapia, la cual es un factor clave en este tipo de lesiones.

Este paciente debe continuar en vigilancia radiográfica durante al menos 2 años para descartar complicaciones asociadas como osteonecrosis de la cabeza femoral



**Figura 1.** Radiografía Anterior posterior de pelvis y lateral de cadera Izquierda confirma la luxación anterior inferior de cadera izquierda



**Figura 2.** Tomografía de pelvis con cortes A) axial B) Sagital C) coronal. Se descartan fracturas asociadas del acetábulo o cabeza femoral. Se observa congruencia articular

## Referencias

1. Sahin V, Karakaş ES, Aksu S, Atlıhan D, Turk CY, Halıcı M. Traumatic dislocation and fracture-dislocation of the hip: a long-term follow-up study. J Trauma. marzo de 2003;54(3):520-9.
2. Obakponovwe O, Morell D, Ahmad M, Nunn T, Giannoudis PV. Traumatic hip dislocation. Orthop Trauma. junio de 2011;25(3):214-22.
2. Mandell JC, Marshall RA, Weaver MJ, Harris MB, Sodickson AD, Khurana B. Traumatic Hip Dislocation: What the Orthopedic Surgeon Wants to Know. RadioGraphics. noviembre de 2017;37(7):2181-201.
4. Dawson-Amoah K, Raszewski J, Duplantier N, Waddell BS. Dislocation of the Hip: A Review of Types, Causes, and Treatment. Ochsner J. 2018;18(3):242-52.
5. Wojahn RD, Kleweno CP, Agel J, Githens MF. Anterior Hip Dislocation: Characterization of a Rare Injury and Predictors of Functional Outcome. Injury. Agosto de 2021;52(8):2327-32.
6. Deakin D, Porter K. Traumatic hip dislocation in adults. Trauma. julio de 2009;11(3):189-97.
7. Kellam P, Ostrum RF. Systematic Review and Meta-Analysis of Avascular Necrosis and Posttraumatic Arthritis After Traumatic Hip Dislocation. J Orthop Trauma. enero de 2016;30(1):10-6.