

# **Síndrome de embolia grasa**

## secundaria a fractura de huesos cortos

Autores: Víctor Alfonso Avendaño Arango,  
Andrés Julián Uribe Jiménez, Ricardo  
Londoño García

# Introducción

La embolia grasa es la presencia de glóbulos de grasa en la circulación sistémica principalmente en lugares de mayor vascularización como los pulmones y el cerebro mientras que el síndrome de embolia grasa (SEG) hace referencia a las manifestaciones clínicas que se presentan como complicaciones secundarias al embolismo graso.

Por suerte, la embolia grasa es mucho más frecuente y por lo general presenta un curso benigno en comparación con el síndrome de embolia grasa el cual puede generar una alta morbimortalidad, siendo más común en hombres entre los 10 y 40 años, teniendo una incidencia estimada entre el 1 y 30% la cual varía según los criterios diagnósticos usados, los antecedentes patológicos y el contexto clínico. Su presentación se asocia al trauma ortopédico, principalmente con las fracturas de huesos largos como el fémur y la tibia, siendo muy inusual pero descrito en fracturas de huesos cortos y en condiciones no ortopédicas como pancreatitis, crisis de anemia de células falciformes, trasplante o aspirado de médula ósea y liposucción

# Reporte del caso

Paciente masculino de 15 años, estudiante, sin antecedentes personales de importancia, traslado sin regular desde hospital local de baja complejidad, ingresa al servicio de urgencias por cuadro de un día de evolución de accidente de tránsito en calidad de conductor de moto al colisionar con otra moto con trauma en miembro inferior derecho. En hospital local anotan herida avulsiva en rodilla y pie derecho, realizan lavado de las lesiones, aplicación de toxoide tetánico, analgesia, afrontamiento de las heridas e inmovilización con férula suropédica.

Al día siguiente inicia con taquicardia sinusal, fiebre objetiva y desaturación, refiere el paciente que previo al accidente no presentaba ninguna clase de síntomas ni contacto estrecho con personas cursando con síntomas sugestivos de cuadros infecciosos.

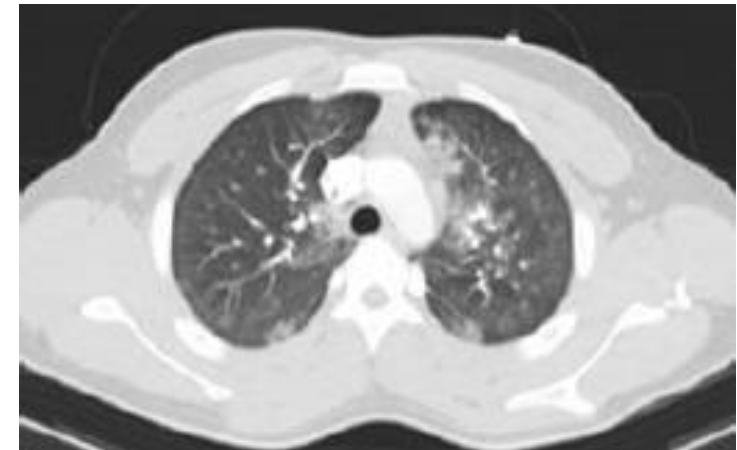
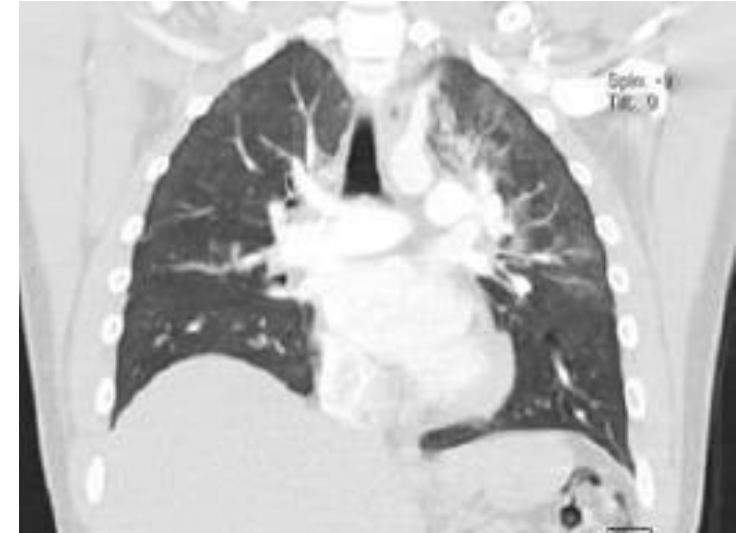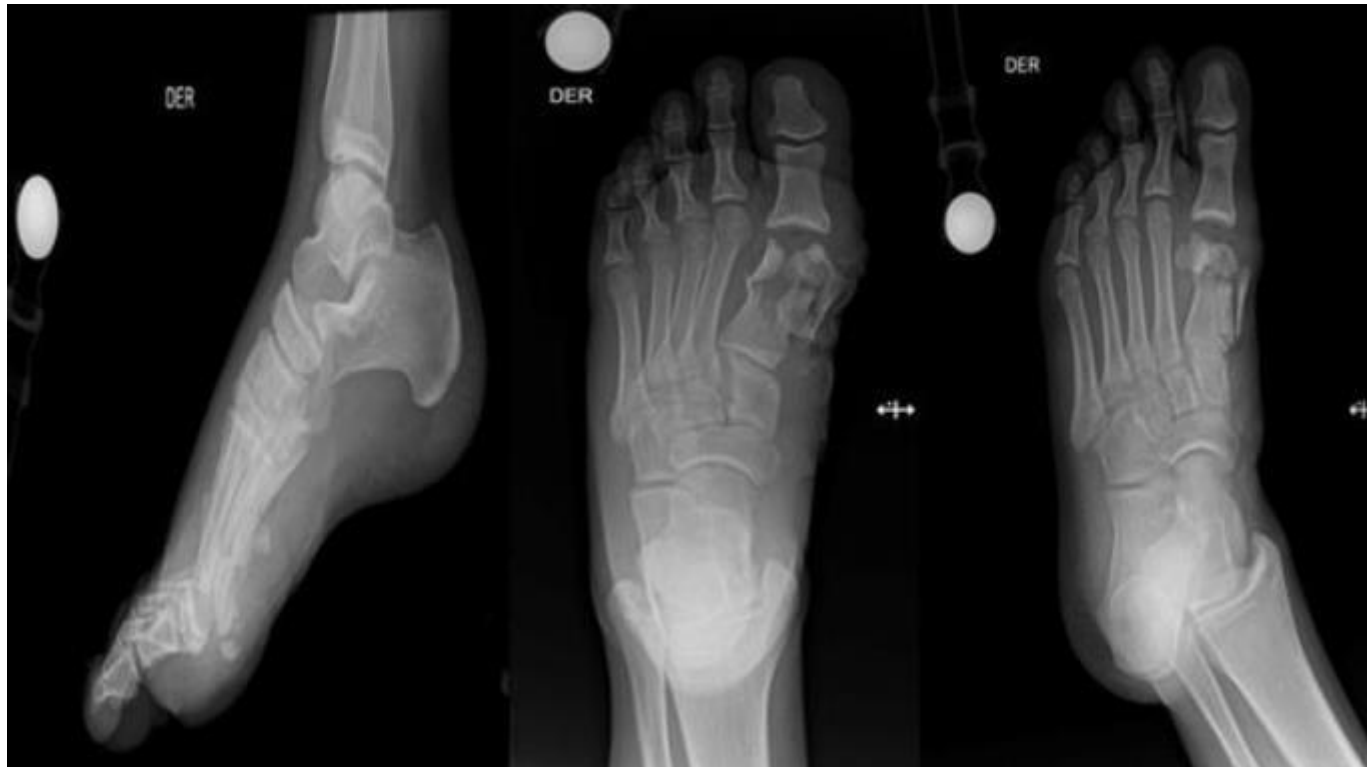Signos vitales con presión arterial de 114/67 milímetros de mercurio, frecuencia cardiaca de 123 latidos por minuto, frecuencia respiratoria de 21 en el minuto y saturación de oxígeno de 82%, por lo que se inicia oxígeno suplementario por cánula nasal llegando a metas de saturación mayor a 90% y sin signos clínicos de falla ventilatoria. Se solicitan paraclínicos básicos sin anemia, sin leucocitosis, disfunción renal ni trastorno electrolítico y gases arteriales sin acidosis, hipoxemia ni hiperlactatemia. Se solicitan radiografías a caracterizar el compromiso óseo (Figura 1) con evidencia de fractura intraarticular cerrada de la falange distal del hallux, fractura abierta conminuta del primer metatarsiano y fragmento óseo avulsivo en dorso del navicular

# Reporte del caso

En las horas posteriores desde su ingreso, presenta deterioro clínico, mayor requerimiento de oxígeno, desaturación y desarrollo de falla respiratoria hipoxémica por lo que se indica continuar el manejo de soporte con oxigenoterapia, incentivo respiratorio, traslado a la unidad de cuidados intensivos y realización emergente de procedimiento quirúrgico con lavado y desbridamiento de las heridas en rodilla y pie, curetaje óseo, reducción abierta y osteosíntesis del primer metatarsiano sin complicaciones.

Con adecuada evolución postoperatoria, se continúa analgesia con buen control del dolor, se avanza dieta, progresa con terapia e incentivo respiratorio, se inicia desmonte progresivo de oxígeno con buena tolerancia hasta que se logra retiro completo del mismo al cuarto día, por lo que se traslada a piso de hospitalización con posterior resolución completa de síntomas respiratorios.

# Imágenes diagnósticas



El embolismo graso es frecuente en fracturas de huesos largos y de la pelvis, pero la mayoría de estos pacientes no cursan con signos sugestivos de síndrome de embolia grasa, el cual es considerado un diagnóstico de exclusión.

En nuestro estudio se muestra un caso particularmente inusual y que contrasta con lo reportado en la literatura donde hay pocos estudios y reportes de casos en los que se asocia las fracturas de huesos cortos con la aparición síndrome de embolia grasa, en contraste con las fracturas de huesos largos donde lo reportado es amplio.

### Bibliografía

- **Fukumoto LE**, Fukumoto KD. Fat Embolism Syndrome. Nurs Clin North Am. 2018 Sep;53(3):335-347. doi: 10.1016/j.cnur.2018.04.003. PMID: 30100000.
- **Kosova E**, Bergmark B, Piazza G. Fat embolism syndrome. Circulation. 2015 Jan 20;131(3):317-20. doi: 10.1161/CIRCULATIONAHA.114.010835. PMID: 25601951.
- **Rothberg DL**, Makarewich CA. Fat Embolism and Fat Embolism Syndrome. J Am Acad Orthop Surg. 2019 Apr 15;27(8):e346-e355. doi: 10.5435/JAAOS-D-17-00571. PMID: 30958807.