



Mayo 8 al 11 de 2024

Cartagena, Hotel Las Américas

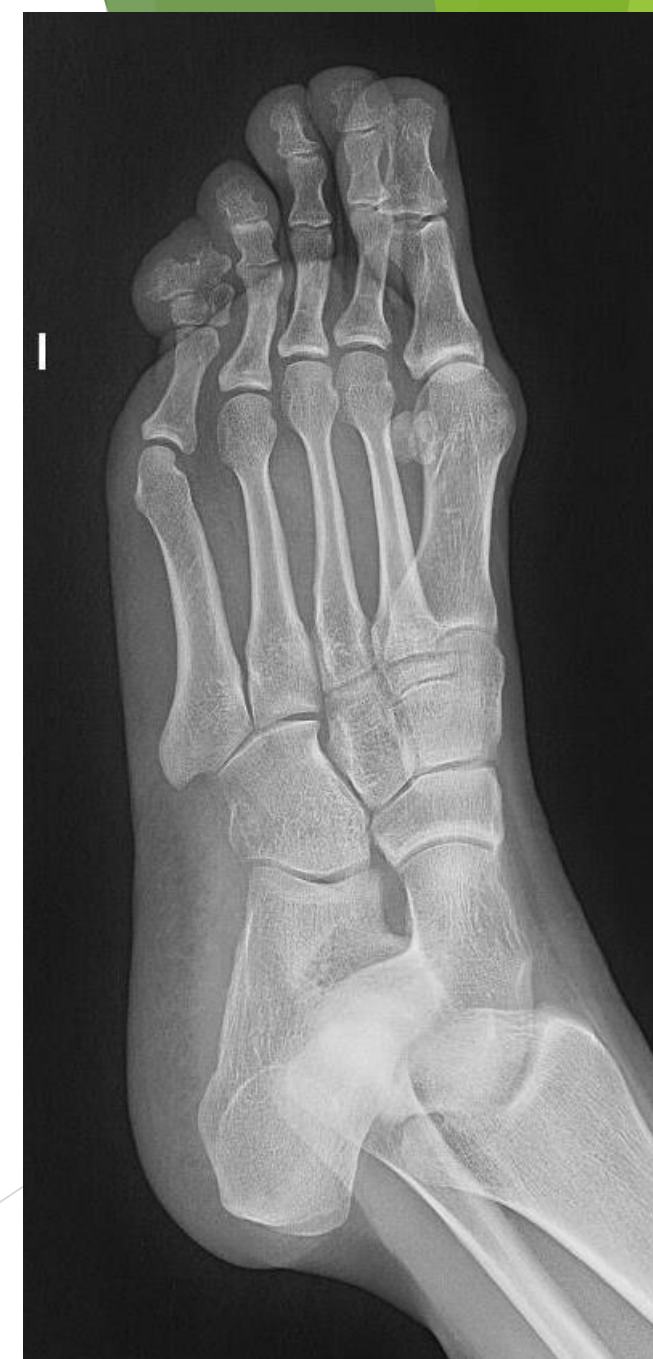
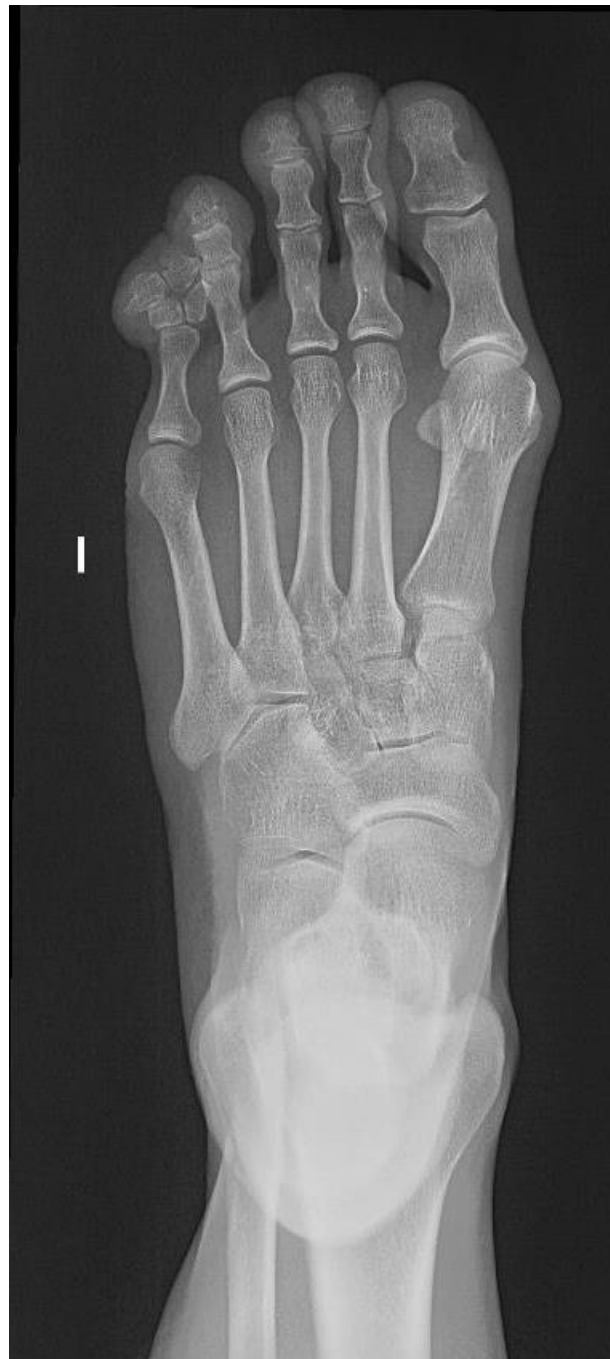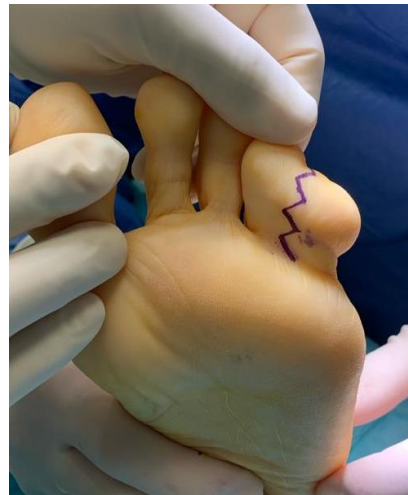
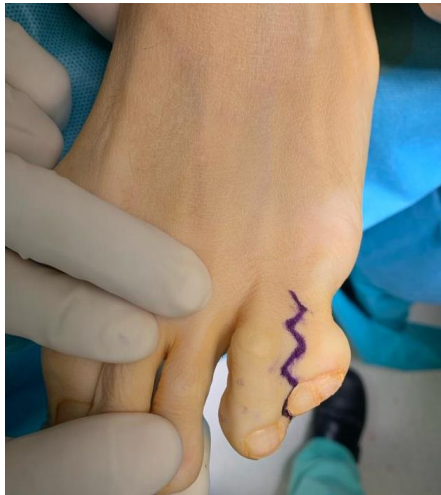## HEXADACTILIA+SINDACTILIA 5° DEDO DE PIE: REVISIÓN DE CONCEPTOS Y PRESENTACIÓN DE CASO CLÍNICO EN NUESTRO CENTRO

# INTRODUCCIÓN

- ▶ La **polidactilia** consiste en la presencia de dedos adicionales en las manos o en los pies. Los dedos meñiques son los que se duplican con más frecuencia. El dedo adicional de la mano o del pie puede ser solo una protuberancia de tejido carnoso o bien podría ser completamente funcional y tener sus propias terminaciones nerviosas, huesos y articulaciones.
- ▶ La **sindactilia** consiste en la aparición de una membrana interdigital entre los dedos de las manos o de los pies (los dedos se fusionan). En la sindactilia, los dedos de las manos o de los pies no se separan, dando lugar a una mano o un pie palmeados. En la sindactilia simple, los tejidos blandos se fusionan. En la sindactilia compleja, los huesos y los tejidos blandos se fusionan.
- ▶ Tanto la polidactilia como la sindactilia pueden presentarse solas o como parte de un síndrome genético.
- ▶ Vamos a presentar un caso clínico de una paciente de 40 años que presenta una hexadactilia + sindactilia en 5º dedo pie izquierdo. Se muestra toda la cronología del caso así como documentación fotográfica previa y posterior a la cirugía.

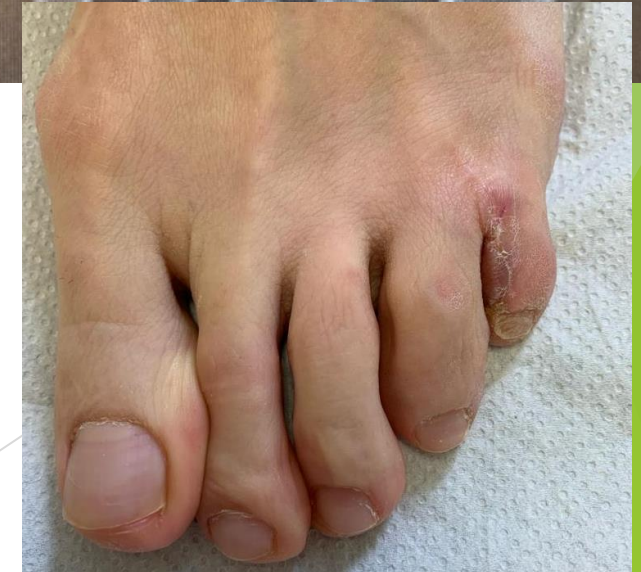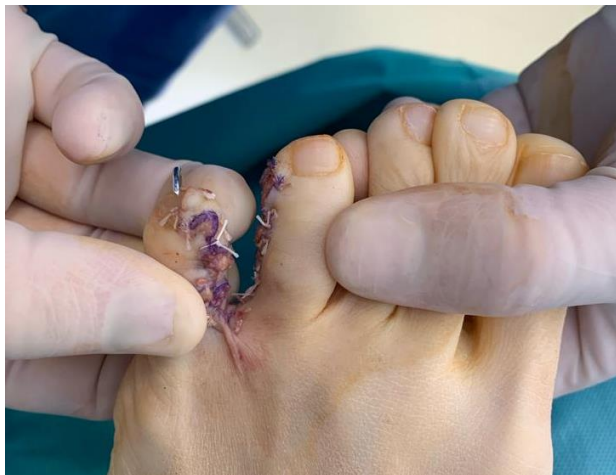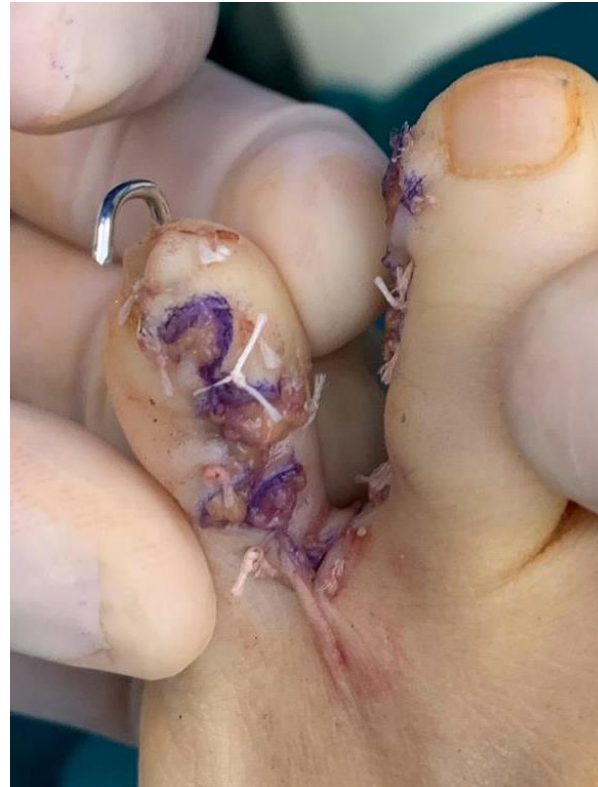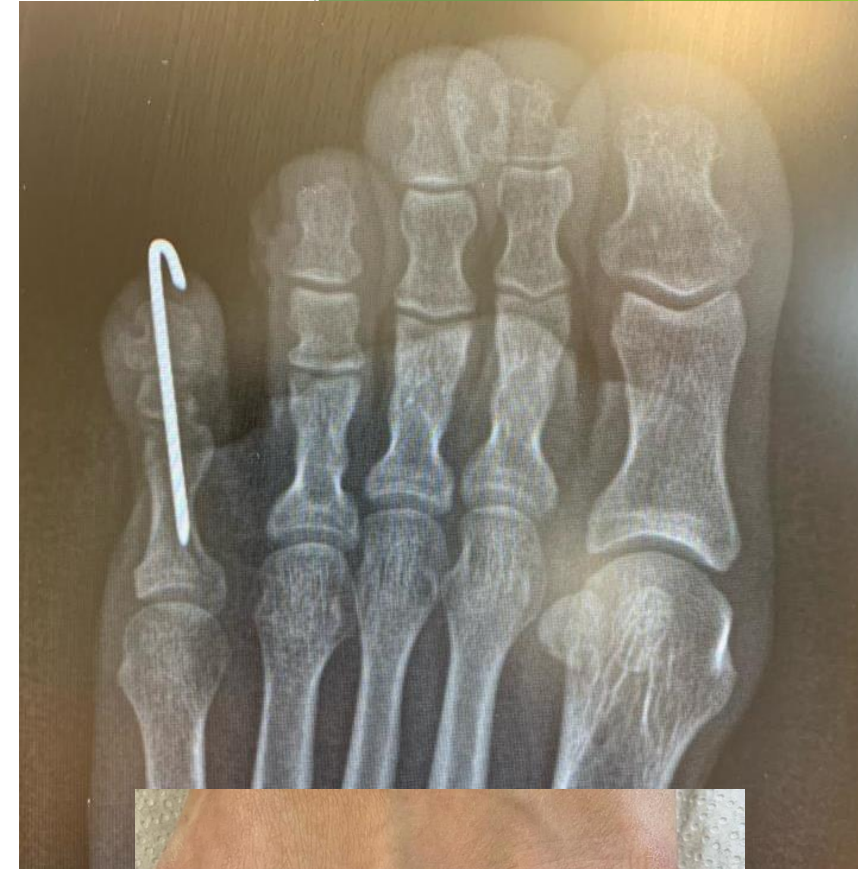
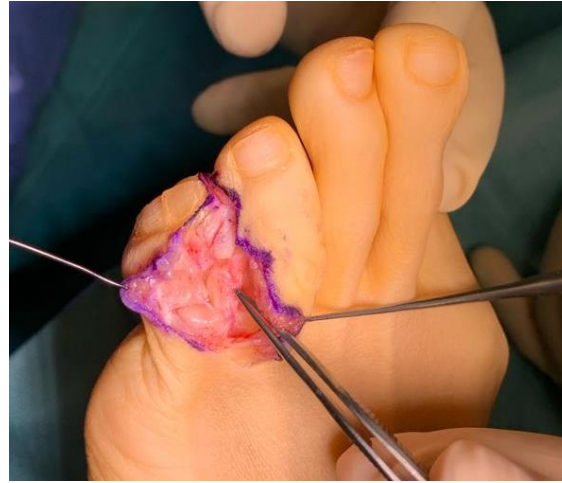# Caso clínico

- ▶ **Anamnesis:** Paciente de 40 años de sexo femenino acude a consulta por dolor en pie izquierdo de años de evolución. Tiene molestias desde la infancia y presenta **hexadactilia con sindactilia entre IV y V dedos pie izquierdo**.
- ▶ **Exploración física:** Marcha normal, retropie en eje, mediopie neutro, antepie: **sindactilia IV y V dedos** con dolor en la zona externa, no metatarsalgia. Escala EVA: 5/10, Escala AOFAS: 61/100.
- ▶ **Pruebas complementarias y plan de tratamiento:** Se solicita radiografía pie AP y oblicua. Debido al dolor y limitación funcional de la paciente se plantea **tratamiento quirúrgico mediante liberación de la sindactilia y exéresis de falanges mediales del pie izquierdo**.



# Caso clínico

- ▶ Se trata la lesión mediante abordaje en "Z" dorsal y plantar, se profundiza por planos y se identifican las **falanges duplicadas** y se procede a **exéresis** de las mismas. A nivel intraoperatorio se aprecia **lateralización de la falange proximal**, se decide **artrodesarla**; **separación de los dedos IV y V hasta la base**, se procede a cubrir la piel en la zona medial y suturarla, se consigue obtener dos dedos separados, lavado, aplicación de linitul, cura y vendaje compresivo.
- ▶ Durante las consultas sucesivas, la paciente presenta **dehiscencia de la cicatriz** a nivel de la comisura IV y V dedo y necrosis de la zona medial del V dedo precisando actuación multidisciplinar junto servicio de Cirugía Plástica y se realiza **cobertura con IPET** (injerto de piel de espesor total) de zona inguina y curas sucesivas con Nitrofuril y aceite de ricino con muy buen resultado final tanto estético como funcional.



## Discusión

- ▶ La polidactilia y la sindactilia son anomalías congénitas que engloban un amplio rango de posibilidades.
- ▶ Son muy importantes las pruebas complementarias así como un estudio del estado funcional del paciente y de sus limitaciones en la vida diaria previamente a la decisión terapéutica.
- ▶ Si optamos por el tratamiento quirúrgico este suele consistir en la exéresis del dedo menos funcional y menos desarrollado en el caso de la polidactilia, y en la separación de los dedos en la sindactilia.
- ▶ En nuestro caso se solapan los dos diagnósticos por lo que se realiza un tratamiento conjunto de exéresis de falange, separación de tejidos blandos y artrodesis de V dedo.

## Bibliografía

- 1- Rampal V, Giuliano F. Forefoot malformations, deformities and other congenital defects in children. *Orthop Traumatol Surg Res.* 2020 Feb;106(1S):S115-S123. doi: 10.1016/j.otsr.2019.03.021. Epub 2019 Oct 21. PMID: 31648997.
- 2- Mousafeiris V, Dreyer MA, Thomas A. Pediatric Foot Alignment Deformities. 2023 Aug 10. In: *StatPearls [Internet]*. Treasure Island (FL): StatPearls Publishing; 2023 Jan-. PMID: 37276311.
- 3- Mosca VS. Clubfoot pathoanatomy-biomechanics of deformity correction: a narrative review. *Ann Transl Med.* 2021 Jul;9(13):1096. doi: 10.21037/atm-20-7491. PMID: 34423008; PMCID: PMC8339823.
- 4- Lee HS, Lee WC. Congenital lesser toe abnormalities. *Foot Ankle Clin.* 2011 Dec;16(4):659-78. doi: 10.1016/j.fcl.2011.08.011. PMID: 22118236.