

LUXACIÓN INVETERADA DE CODO: A PROPÓSITO DE UN CASO



LUXACIÓN INVETERADA DE CODO: A PROPÓSITO DE UN CASO

Autores: Ximena María Ríos Garrido, Juan David Paternina Carballo, Jhon Alexander Muñoz Pinto.



Introducción

El codo es la segunda articulación con mayor frecuencia de luxación después del hombro, con una incidencia de 20% en relación con las demás articulaciones. Una luxación inveterada o crónica no tratada de codo es aquella que persiste por más de 3 semanas. El tratamiento de este tipo de lesiones es complejo y constituye un reto para el cirujano ortopédico, ya que luego del tratamiento quirúrgico se puede presentar rigidez, inestabilidad, limitación funcional o recurrencia.

Presentamos el caso de un paciente masculino de 34 años de edad tratado exitosamente de una luxación inveterada de codo derecho.

Justificación

La luxación inveterada de codo representa un desafío para el cirujano ortopédico. Su tratamiento no debe ser desconocido por el ortopedista ya que esta presentación es más frecuente en países en vías de desarrollo.

Al presentarse en pacientes jóvenes e involucrando en muchas ocasiones la extremidad dominante (como el presente caso), el ortopedista tratante debe contar con los recursos necesarios para ofrecer un tratamiento óptimo y eficaz, el cual incluye manipulación tanto de tejido óseo como de partes blandas.

Presentación de caso

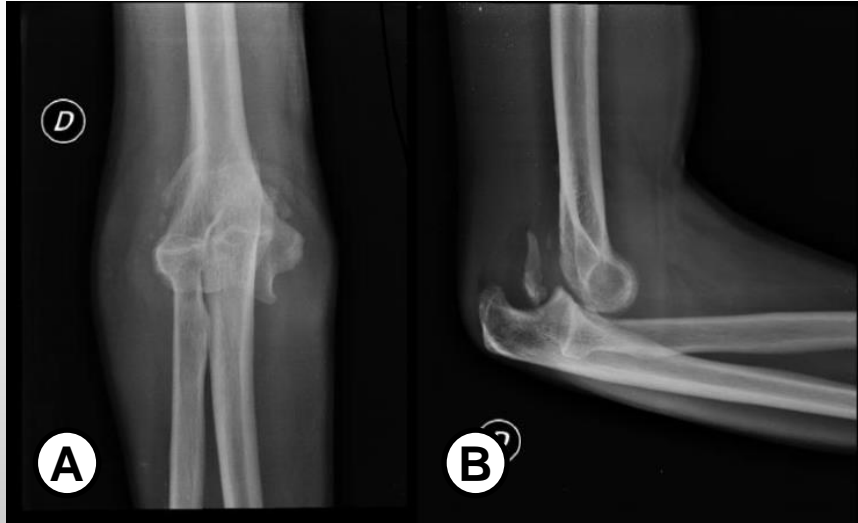

Figura 1. Luxación posterolateral inveterada de codo derecho.

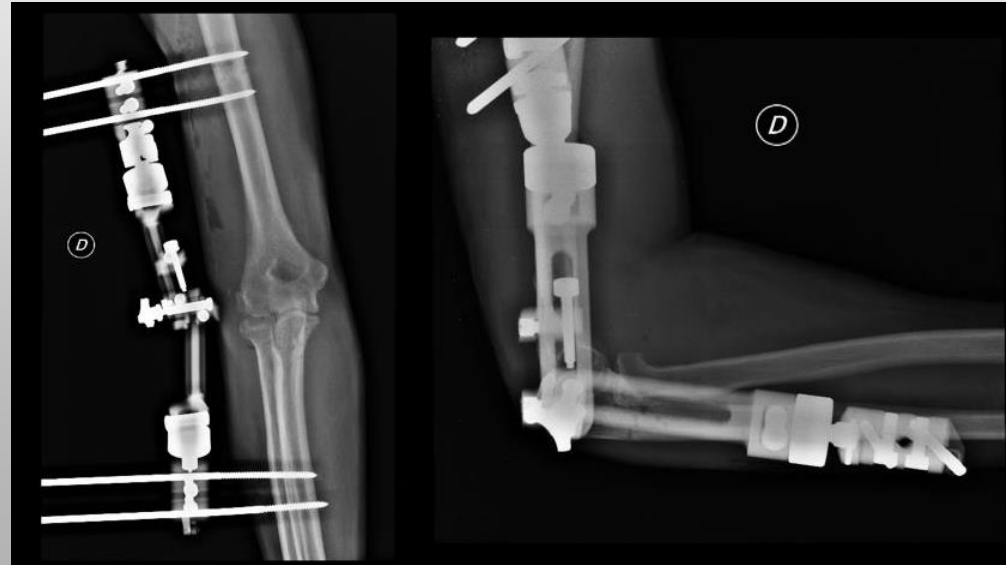
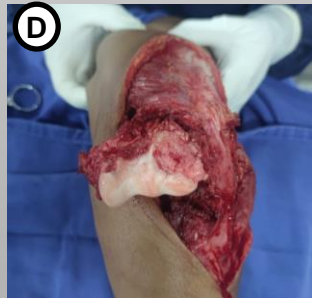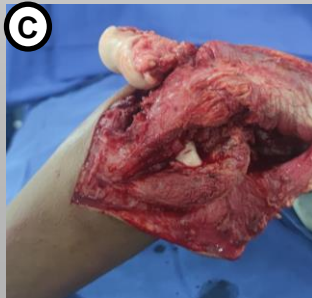
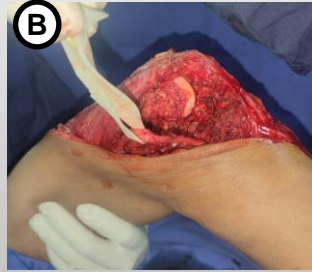
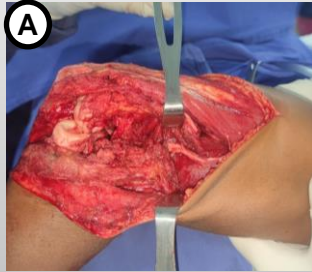
A) Proyección AP. B) Proyección lateral

Paciente masculino de 34 años, quien consulta por cuadro de 7 meses de evolución consistente en trauma en codo derecho, posterior dolor deformidad limitación funcional, refiere atención inicial extramural donde realizan inmovilización por 2 semanas, posterior retiro, sin seguimiento médico.

A la exploración clínica, con evidencia de deformidad en codo, pérdida de relación articular, inestabilidad multiligamentaria, movilidad distal conservada. Radiografía de codo donde se observa luxación posterolateral inveterada.

Presentación de caso

Se programa para cirugía reconstructiva de codo, paciente decúbito prono, mediante incisión posterior de codo, disección por planos, neurolisis cubital (A-B), se realiza abordaje para-tricipital medial y lateral, se observa fibrosis, se realiza liberación 360°, desbridamiento de tejidos fibróticos(C-D). Se procede a reducir de forma directa la luxación, posterior se realiza reconstrucción de capsula articular, complejo ligamentario medial y lateral mediante suturas transósea. Se procede a localizar centro de rotación del codo, para posterior aplicación de fijador articulado. Se verifica adecuada estabilidad articular y se bloquea a 90° de flexión, lavado y cierre de heridas.



Discusión

La luxación inveterada de codo es una lesión poco frecuente, la cual se considera un reto para el cirujano, donde sus objetivos principales son de restaurar la estabilidad del codo y recuperar un arco de movimiento funcionales. Se han descrito distintas técnicas quirúrgicas. Se presento un caso en el cual se realiza una reducción abierta con abordaje posterior, con liberación 360º y posterior reconstrucción de estabilizadores más aplicación de fijador externo articulado, con buenos resultados

Bibliografía

- Anderson D et al. Surgical Treatment of Chronic Elbow Dislocation Allowing for Early Range of Motion: Operative Technique and Clinical Results. J Orthop Trauma. 2018; 32 (4): 196 – 203.
- Prakash C et al. Neglected posterior dislocation of elbow: A review. Journal of Clinical Orthopaedics and Trauma.2021; 18: 100 – 1004.
- Aminata I, Efar T, Canintika A. Chronically unreduced elbow dislocation treated with box-loop ligament reconstruction: The first case series. Journal of Clinical Orthopaedics and Trauma. 2019; 10: S123 – S126.
- Tashjian R, Wolf B, Van Riet R, Steinmann S. The Unstable Elbow: Current Concepts in Diagnosis and Treatment. Instr Course Lect. 2016; 65: 55 – 82.