

Reducción abierta progresiva

En luxación anterior inveterada de hombro

Reporte de un caso y revisión literature

**Autores: Juan David Suárez Lacouture, Guido
Alfonso Fierro Porto, Vanessa Margarita Otoya
Giorgi**

Introducción

Luxación anterior inveterada de hombro

es una patología **poco frecuente**.

Diferentes opciones de tratamiento

Reducción abierta

Cirugía de Latarjet

Artroplastia de hombro

Desenlaces variables

Revisión literatura:

Luxación anterior inveterada de hombro

2023: Dipit Sahu MS Orthopaedics, et al

- 10 Pacientes
- Reducción Abierta
- 27 meses de seguimiento

2021: Dipit Sahu MS Orthopaedics, et al

- 4 Pacientes
- Reducción Abierta
- 2 meses de seguimiento

2021: Rameshwar Datt et al

- 2 Pacientes
- Reducción Abierta en combinación con Latarjet
- 2 meses de seguimiento

2010: A. Abdelhady, et al

- 2 Pacientes
- Putti- Platt en combinación con Latarjet
- 32 meses de seguimiento

Justificación

Descripción de un caso clínico en la realización de reducción abierta mediante un **abordaje progresivo y cirugía de Latarjet** en un paciente con luxación anterior inveterada del hombro.

Caso Clínico

Masculino - 25 años

Antecedente: Procedimiento quirúrgico 8 meses previos

Abordaje **transdeltoideo**

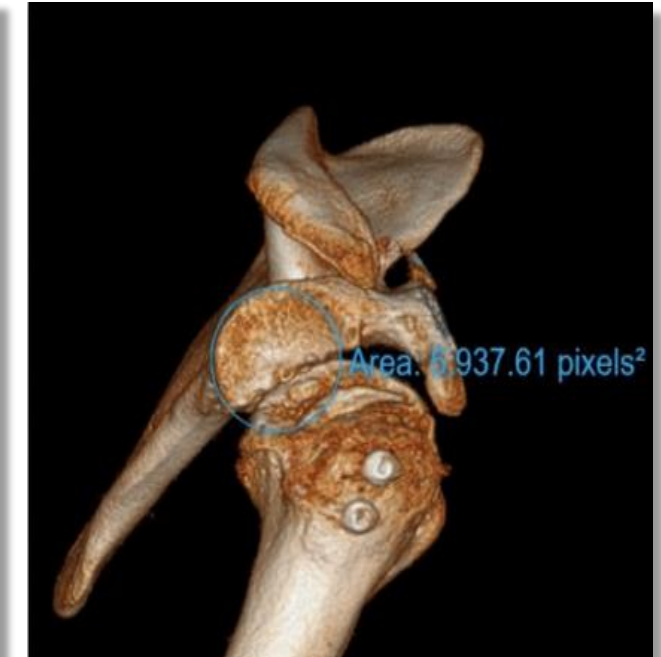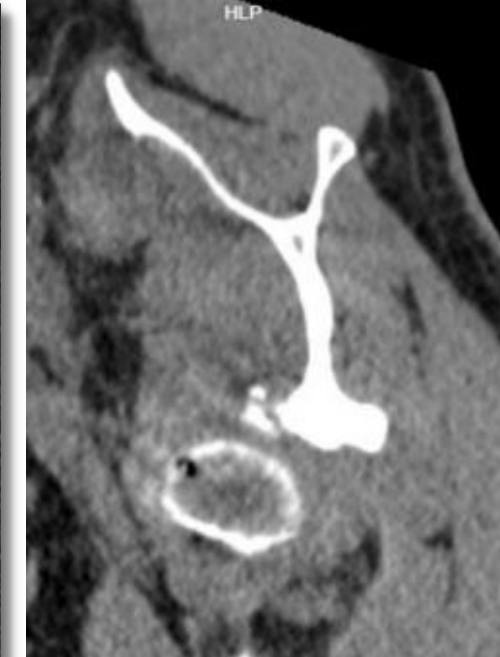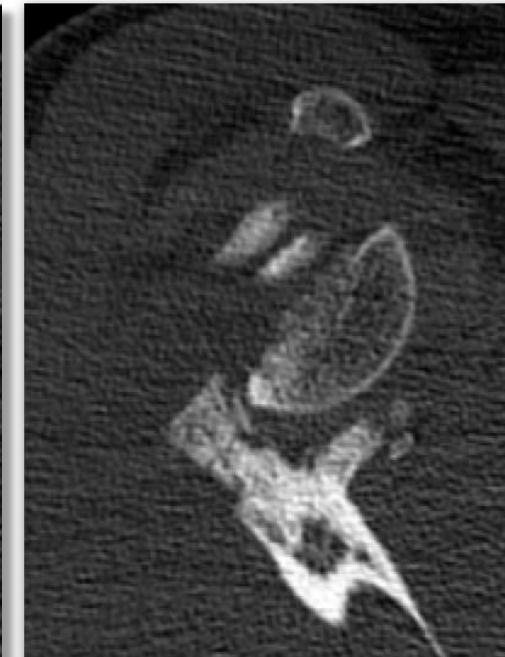
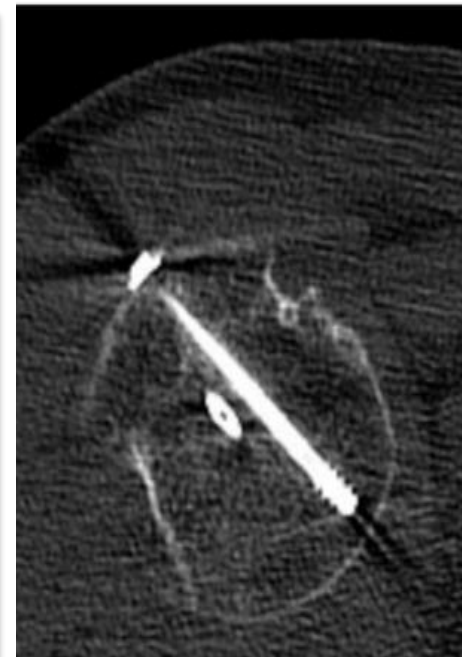
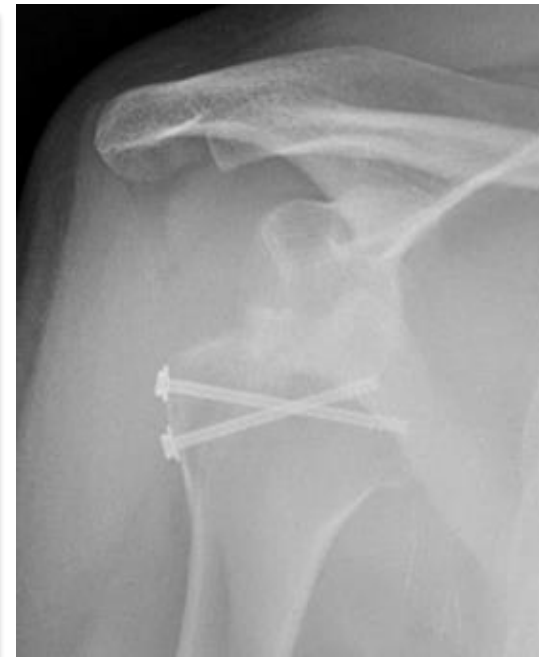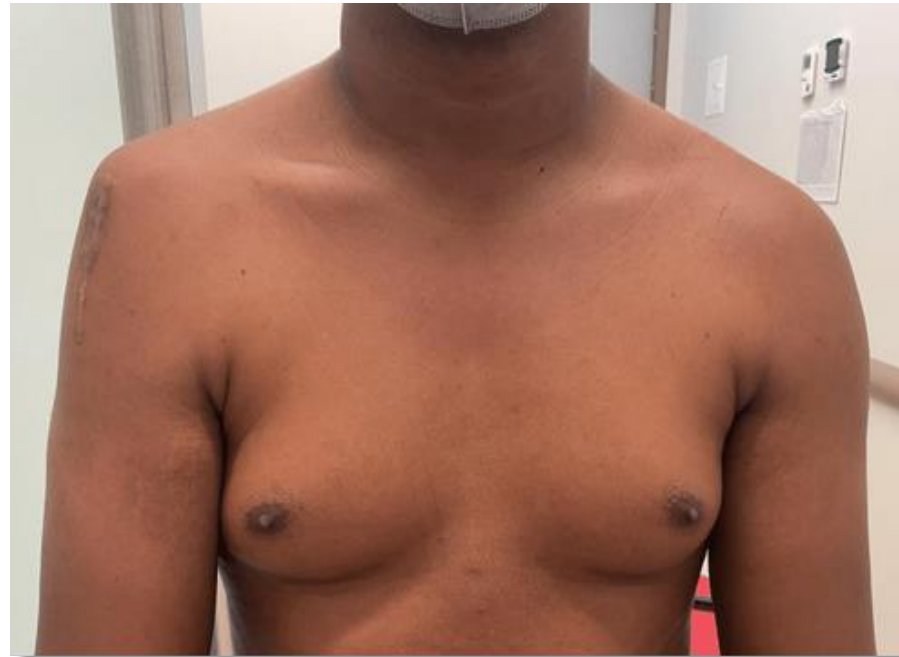Reducción **abierta** luxación anterior

Fijación Interna de fractura en tuberosidad

Escalas Iniciales

VAS 4/10

SSV 50%



Deformidad en hombro, No hipoestesia

Fuerza deltoides anterior, medio y posterior MRC 5/5

Arcos de movilidad (Activa y Pasiva)

EEA 90 , RE 1 0, RI Glúteo

Luxación anterior con **neo glenoides** anterior

Tornillos sin compromiso intraarticular
No atrofia ni infiltración grasa

Defecto óseo glenoideo
25%

Diagnostico

- Luxación anterior **inveterada** hombro derecho
- Defecto glenoideo anterior 25%
- No lesión nervio axilar
- Antecedente hace 8 meses osteosíntesis hombro derecho

Tratamiento

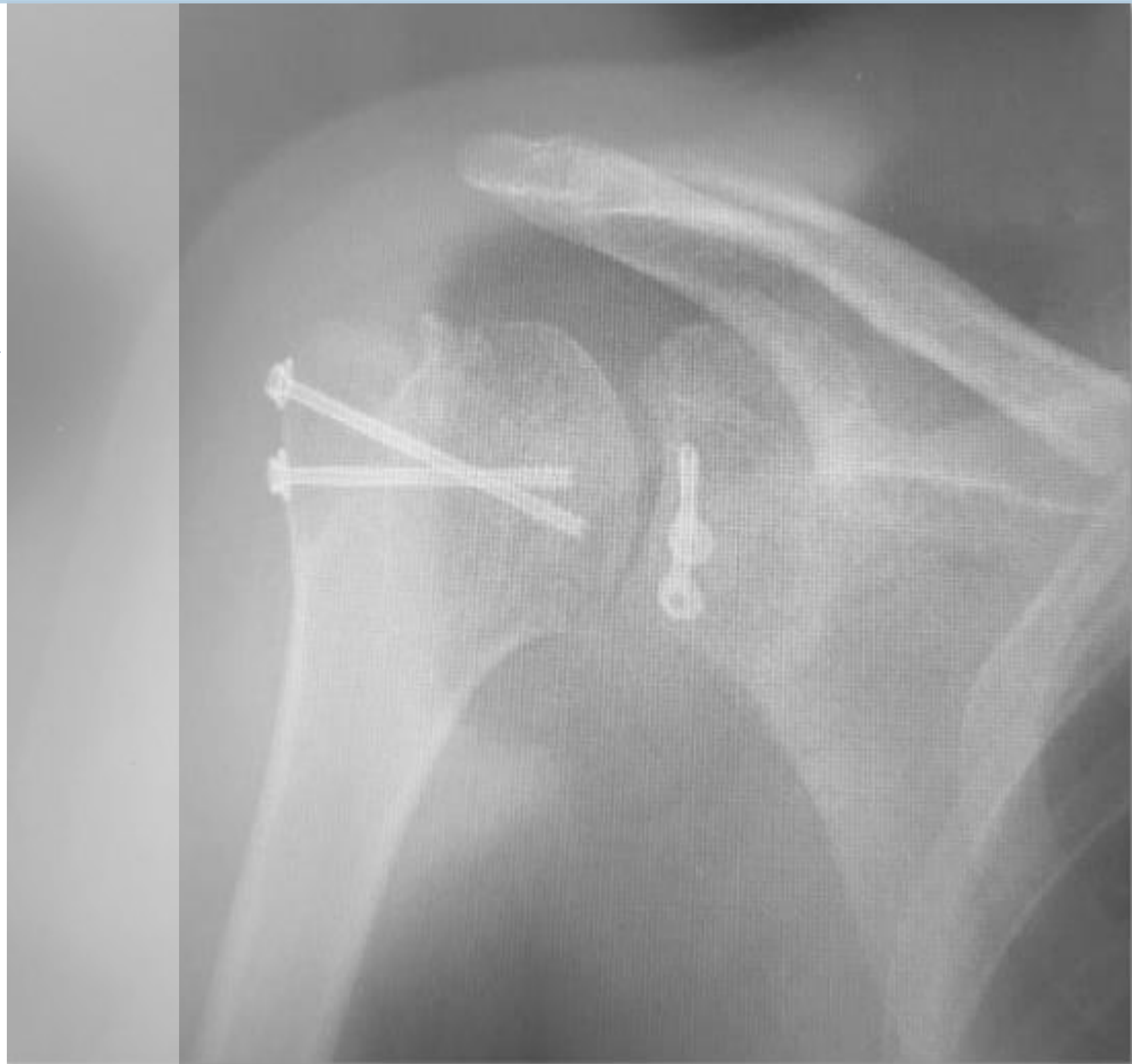
Reducción Progresiva

1. Abordaje deltopectoral
2. Osteotomía de Coracoides
3. Liberación subescapular subcoracoideo
4. Tenotomía $\frac{2}{3}$ superiores subescapular
5. Liberación articulación glenohumeral, capsula posterior
6. Liberación supraespinoso e infraespinoso región postero superior
7. Reducción abierta

Cirugía de Latarjet

1. Preparación de cuello de glenoides
2. Osteotomía de Coracoides
3. Fijación injerto tornillos canulados
4. Verificación estabilidad

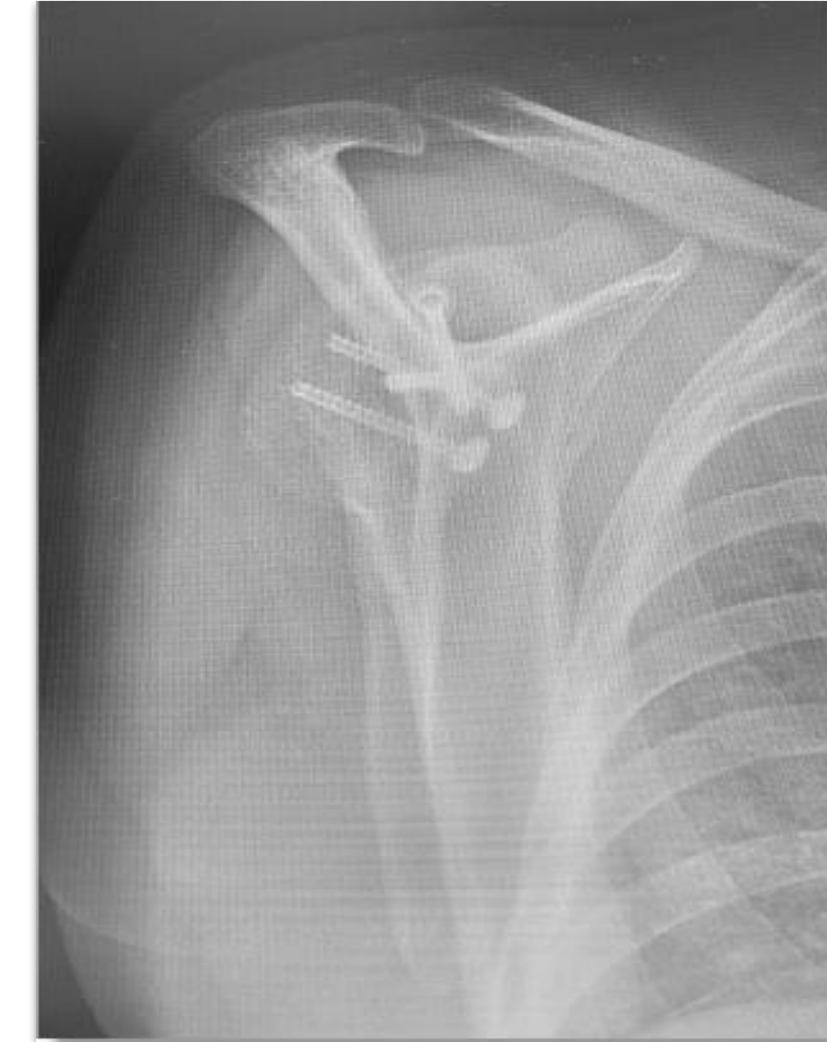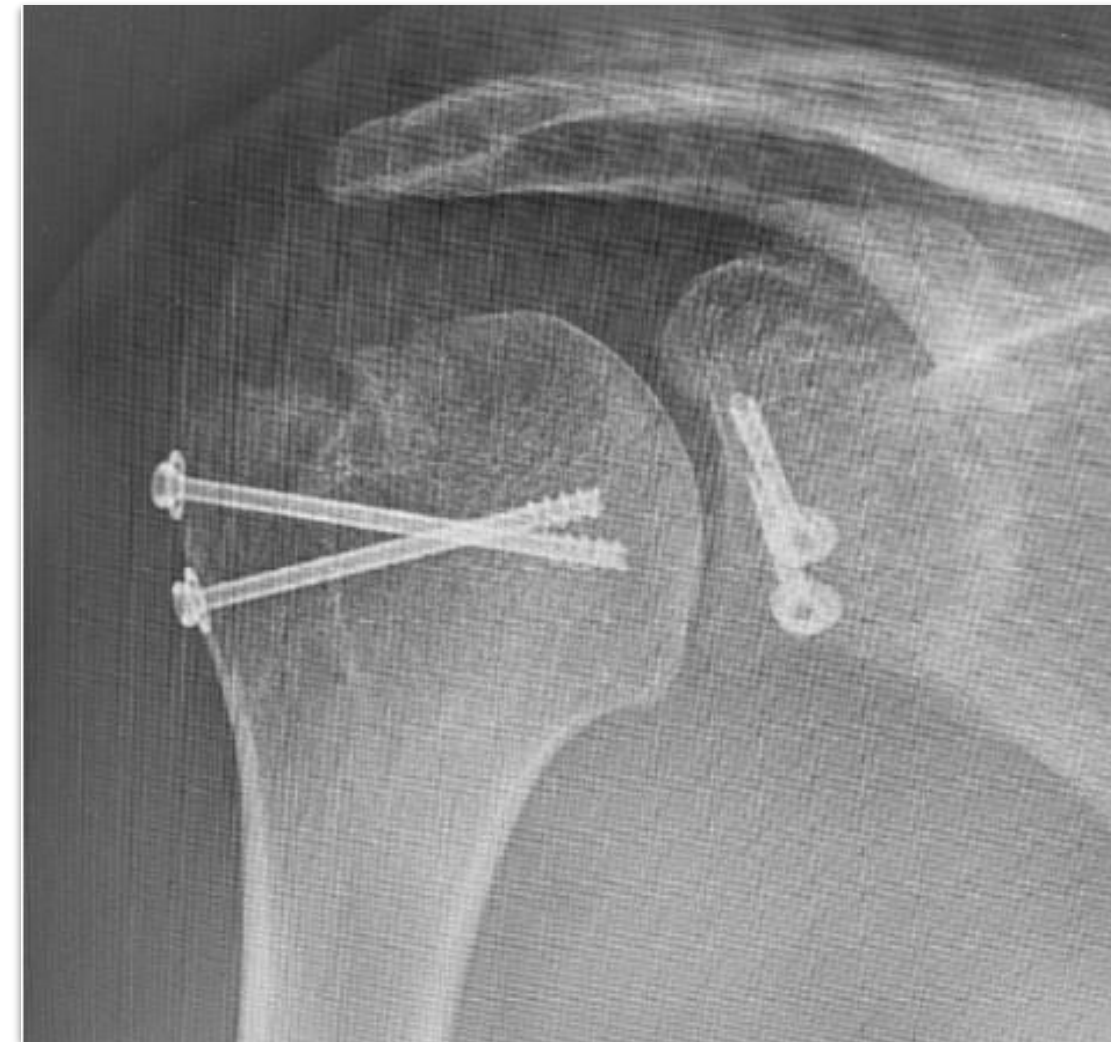
Reparación Subescapular



Seguimiento 6 meses

- **Escalas**
 - VAS 2/10
 - SSV 70%
- **Fuerza**
 - Deltoides anterior, medio y posterior MRC 5/5
- **Arcos de movilidad** (Activa y Pasiva)
 - Elevación anterior 140°
 - Rotación externa 1 40°
 - Rotación externa 2 30°
 - Rotación interna L5

Seguimiento 6 meses



Conclusiones

La luxación anterior inveterada de hombro es una patología poco frecuente con diferentes opciones de manejo, la realización de la cirugía de Latarjet y reducción abierta es una opción de manejo en esta patología.

Gracias por tu tiempo!

Escanea el qr para encontrar las referencias
bibliográficas de esta presentación



Referencias

1. Author links open overlay panel Dipit Sahu MS Orthopaedics *et al.* (2023) *Neglected and locked anterior shoulder dislocation: Functional outcomes and complications after open reduction and preservation of Humeral head, JSES International.* <https://doi.org/10.1016/j.jseint.2023.09.003>
2. Zari S, Sammouni O, Abdeljaouad N, Yacoubi H. Neglected Anterior Shoulder Dislocation Treated With Open Reduction and Latarjet Procedure: A Case Report. *Cureus.* 2023 Feb 23;15(2):e35347. doi: 10.7759/cureus.35347. PMID: 36994291; PMCID: PMC10042543.
3. Sahu D. Arthroscopic Reduction of a Missed/Neglected Anterior Shoulder Dislocation and Concomitant Repair of the Rotator Cuff Tendon. *Arthrosc Tech.* 2022 Feb 28;11(3):e441-e448. doi: 10.1016/j.eats.2021.11.014. PMID: 35256989; PMCID: PMC8897639.
4. Obiegbu, H.O. and Ndukwu, C.U. (no date) *Neglected anterior shoulder dislocation + hill-sachs lesion: When masterly inactivity fails, what's next?, Afrimed Journal.* Available at: <https://www.ajol.info/index.php/afrij/article/view/227982> (Accessed: 30 November 2023).
5. Datt R, Jain G, Nag HL. Management of Neglected Locked Anterior Dislocation of Shoulder: A Report of Two Cases. *Cureus.* 2021 Mar 12;13(3):e13843. doi: 10.7759/cureus.13843. PMID: 33859897; PMCID: PMC8038924.
6. Sahu D, Gupta A, Bansal SS. A surge in neglected shoulder dislocations and delayed surgical management due to the coronavirus disease 2019 lockdown in India. *Clin Shoulder Elb.* 2021 Dec;24(4):265-271. doi: 10.5397/cise.2021.00255. Epub 2021 Nov 26. PMID: 34823309; PMCID: PMC8651592.
7. Lubis AMT, Primaputra MRA, Dilogo IH. A case report of ten-month-neglected anterior shoulder dislocation managed by open reduction combined with Latarjet procedure. *Int J Surg Case Rep.* 2019;57:93-96. doi: 10.1016/j.ijscr.2019.03.008. Epub 2019 Mar 21. PMID: 30928782; PMCID: PMC6441765.
8. Raptis K, Koutserimpas C, Alpantaki K, Kaiafas S, Fandridis E, Bourlos D. Neglected Bilateral Anterior Shoulder Dislocation Following Epileptic Seizure: A Case Report and Literature Review. *Kurume Med J.* 2020 Jul 1;66(1):65-70. doi: 10.2739/kurumemedj.MS661008. Epub 2020 Apr 24. PMID: 32336735.
9. Lubis AMT, Primaputra MRA, Dilogo IH. A case report of ten-month-neglected anterior shoulder dislocation managed by open reduction combined with Latarjet procedure. *Int J Surg Case Rep.* 2019;57:93-96. doi: 10.1016/j.ijscr.2019.03.008. Epub 2019 Mar 21. PMID: 30928782; PMCID: PMC6441765.
10. Chaudhary D, Joshi D, Jain V, Mohindra M, Mehta N. A six months old neglected anterior shoulder dislocation managed by closed reduction and Latarjet procedure. *Chin J Traumatol.* 2016 Oct 1;19(5):295-297. doi: 10.1016/j.cjtee.2016.06.005. PMID: 27780512; PMCID: PMC5068216.
11. Shah K, Ubale T, Ugrappa H, Pilankar S, Bhaskar A, Kale S. Neglected Anterior Dislocation of Shoulder: is surgery necessary? A Rare Case with review of literature. *J Orthop Case Rep.* 2015 Oct-Dec;5(4):61-3. doi: 10.13107/jocr.2250-0685.348. PMID: 27299102; PMCID: PMC4845460.
12. Poggetti A, Castellini I, Neri E, Marchetti S, Lisanti M. Atraumatic Bilateral Neglected Anterior Shoulder Dislocation: Case Report of a Jehovah's Witness 28-Year-Old Male Affected by Iron-Deficiency Anemia and Treated with Bilateral Latarjet Procedure. *J Orthop Case Rep.* 2015 Jul-Sep;5(3):81-3. doi: 10.13107/jocr.2250-0685.317. PMID: 27299079; PMCID: PMC4719412.
13. Dhar SA, Wani SA, Dar TA, Hussain S, Dar RA, Malik AR. Open management of neglected inferior dislocation of the shoulder with proximal humeral fracture in an adolescent. *Strategies Trauma Limb Reconstr.* 2013 Apr;8(1):53-5. doi: 10.1007/s11751-012-0151-6. Epub 2013 Jan 11. PMID: 23306966; PMCID: PMC3623923.
14. Abdelhady AM. Neglected anterior shoulder dislocation: open remplissage of the Hill-Sachs lesion with the infraspinatus tendon. *Acta Orthop Belg.* 2010 Apr;76(2):162-5. PMID: 20503940.