

**Osteocondritis Disecante en Adulto con
aplicación de prótesis total de rodilla:
Presentación de Caso**

Autores: Wilmar Yony Goyes Rodríguez

Introducción

- La osteocondritis disecante es un trastorno en el que un segmento de cartílago y su hueso subcondral correspondiente se separan parcial o totalmente de una superficie articular.
- El hueso ubicado en la parte baja del cartílago de una articulación, se muere por el escaso flujo sanguíneo. En el 25% de los casos la enfermedad es bilateral, predominando en el sexo masculino (1). De otra parte, hay que decir que se presentan 2 tipos de OCD, la forma juvenil y la forma adulta, determinada por el grado de madurez esquelética del paciente.

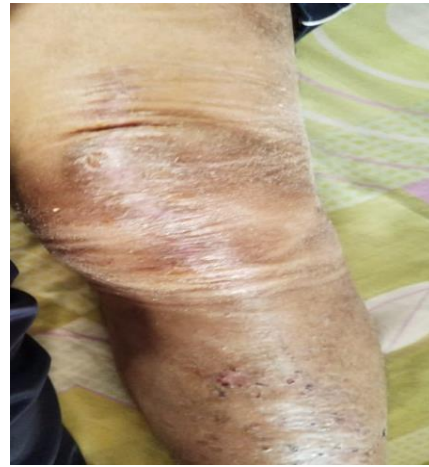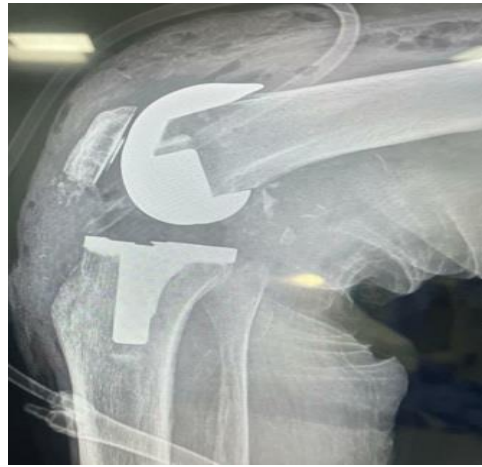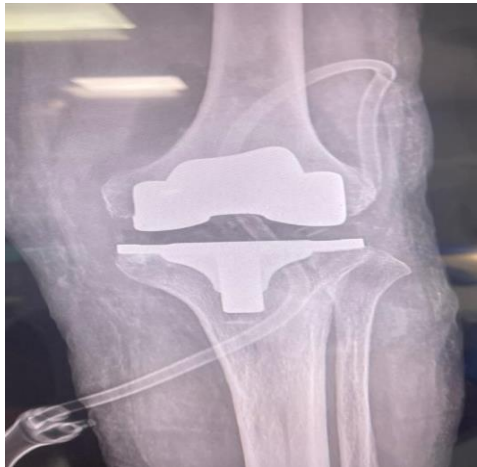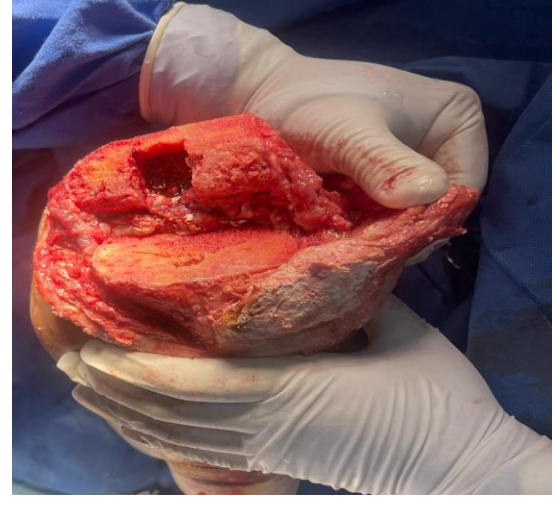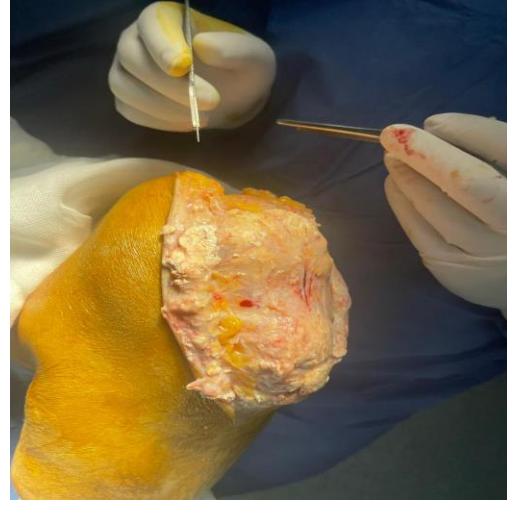
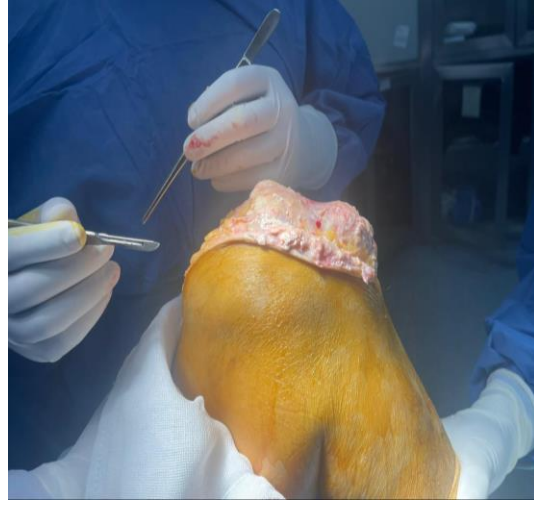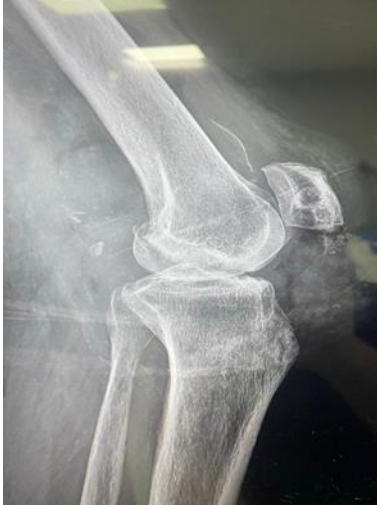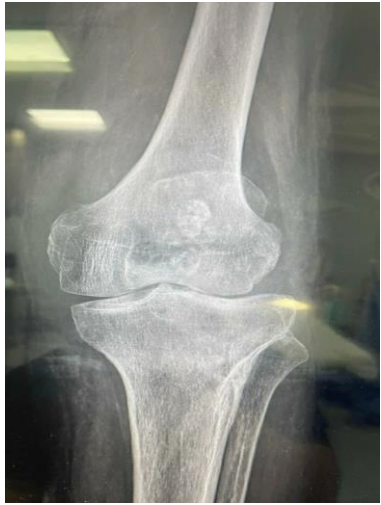Introducción

- En tal sentido, una forma atípica de la enfermedad es la observada en adultos y en el sexo femenino con una incidencia muy baja en mujeres mayores de 40 años (3) (4).Vilte et al (2021), presenta un caso de una paciente de sexo femenino con 53 años de edad, sin antecedentes familiares de OCD.
- La radiografía muestra foco radiolúcido en cóndilo femoral interno afectando la zona 2 de Cahill y la zona B de Harding (3). Se realiza tratamiento quirúrgico. Los resultados arrojan un Score de Lysholm de 86 puntos, un IKDC score grado B y EVA: 1 (3).
- El estudio tiene como objetivo analizar el proceso de diagnóstico, tratamiento y resultados de un paciente adulto con Osteocondritis Disecante con aplicación de prótesis total de rodilla.

Presentación del Caso

- Masculino con 59 años de edad. Ubicándose en un caso de aparición poco frecuente, dada la edad del mismo.
- Diagnosticado a los 40 años de edad, presentando problemas de ácido úrico desde hace 25 años, e hipertensión desde hace cinco años.
- El paciente tenía Gota previamente y fue secundaria a esta que se produjo la Osteocondritis Disecante. Manifiesta además dolor continuo desde hace cinco años en su rodilla izquierda, con alto nivel de sedentarismo y con un Índice de Masa Corporal (IMC) igual a 32.

Procedimiento Quirúrgico



Conclusiones

- La prótesis total de rodilla se ha convertido en una opción efectiva de tratamiento para pacientes adultos con osteocondritis disecante grave en la rodilla.
- La atención médica personalizada y una evaluación individualizada son esenciales para garantizar los mejores resultados y satisfacción del paciente.
- Se hace importante un diagnóstico de manera temprana, en la etapa donde el fragmento es aún estable y se puede realizar un manejo quirúrgico que permita conservar el cartílago articular, para evitar degeneración articular temprana de la rodilla.
- Por tratarse de un caso aislado de osteocondritis disecante debido a que se presenta en mayor cantidad en niños y no en adultos se clasifica como caso poco frecuente