

# **AMPUTACIÓN GUIADA POR VERDE INDOCIANINA: COMO SER OBJETIVOS PARA DETERMINAR EL NIVEL AMPUTACIÓN DURANTE EL INTRAOPERATORIO**

**Autores: Andrea Juliana Hernández Caicedo, Juan Pablo Borrero González,  
Pedro Pablo Otalora Bayona, Juan Pablo Melo Realpe, Juan Camilo  
Santamaría García, Dánel Rubén Blanco Guerrero, Erika Mendizábal  
Varona, Natalia Alejandra Villarraga Pérez, William Nolberto Sánchez  
Maldonado**

# INTRODUCCION

Las complicaciones Diabetes Mellitus se presentan en cerca del 40-70% de los pacientes, entre las que se incluyen pie diabético, compromiso vascular y neurológico que resultan en amputaciones

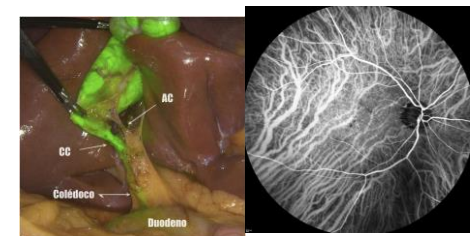
Problema → nivel de amputación, dado que se presentan pacientes en zona "gris", en los que el salvamento de la rodilla hace más favorable la rehabilitación en la marcha y la adaptación protésica debido a las comorbilidades de la edad y la enfermedad

**Objetivo:** Definir de forma objetiva y en tiempo real la perfusión sanguínea y la irrigación del muñón de amputación durante el intraoperatorio

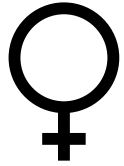

La verde indocianina es una tinción que es usada para obtener imágenes mediante fluorescencia durante los tiempos quirúrgicos

Usos: Cirugía general, cirugía plástica y la oftalmología, sus aplicaciones en la ortopedia han sido limitadas pero efectivas



# REPORTE DE CASO



70 años, multimorbida con DM tipo 2 con complicaciones micro y macrovasculares

-Cardiopatía dilatada isquémica con FEVI del 40%

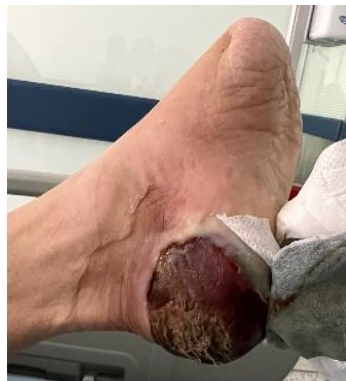-Enfermedad coronaria aterosclerótica multivaso: cateterismo en 2022 y angioplastia con 03 stents

-Fibrilación auricular crónica paroxística CHADS-VASC 5

-Múltiples derivaciones vasculares de extremidades inferiores por enfermedad arterial periférica (última en agosto de 2022)

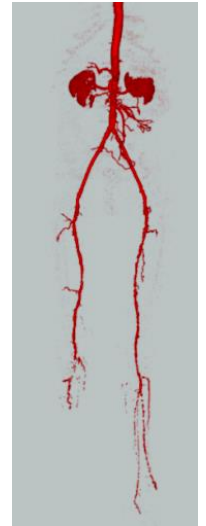-Pie diabético que requirió de amputación BK en miembro inferior derecho y transmetatarsiana en miembro inferior izquierdo

**Ingreso:** IAM con elevación del ST + Lesión necrótica en talón



## AngioTC MII:

- Oclusión tercio distal Art. Femoral izquierda y femoral profunda en su 1/3 medio
- Estenosis del 75% de la Art. poplítea izquierda
- Oclusión proximal Art. Peronea
- Oclusión proximal Art. Tibial posterior

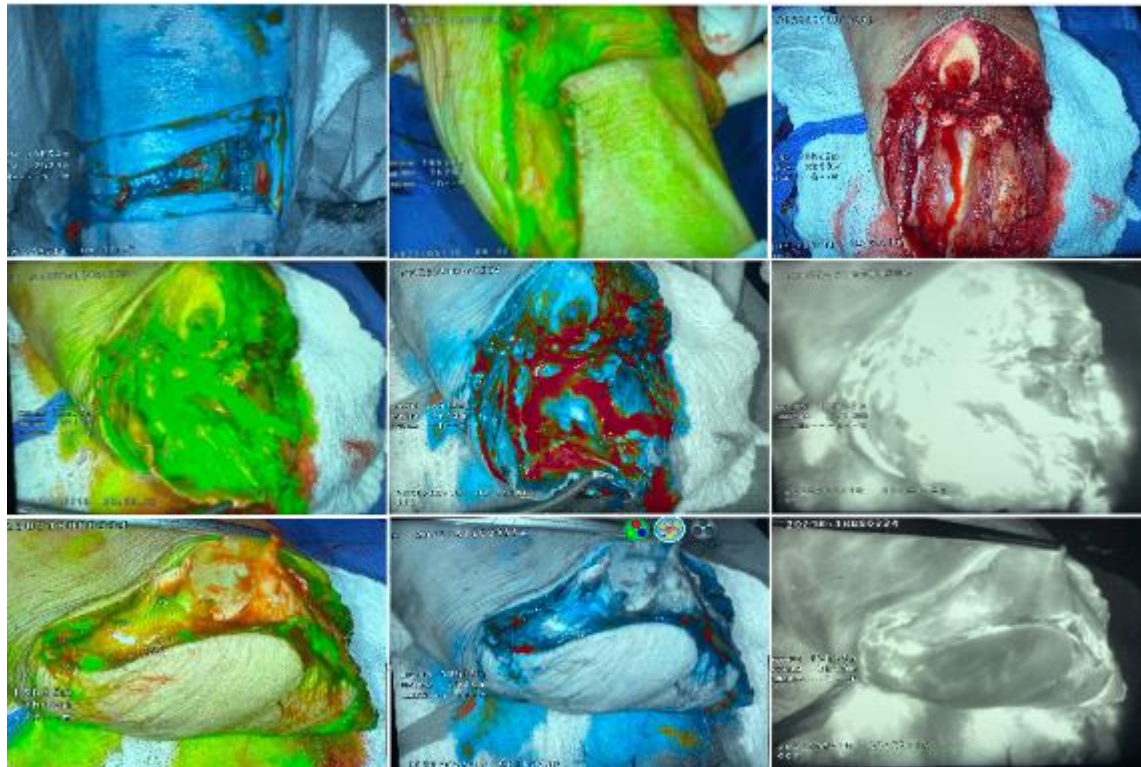


Paciente no candidata a revascularización, indicación de manejo ablativo con amputación transfemoral

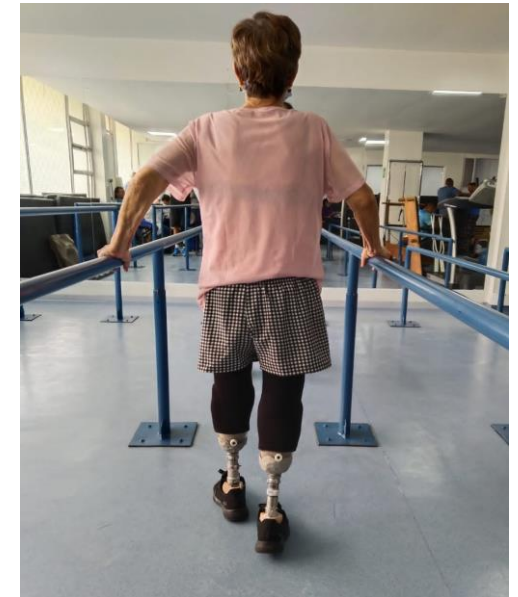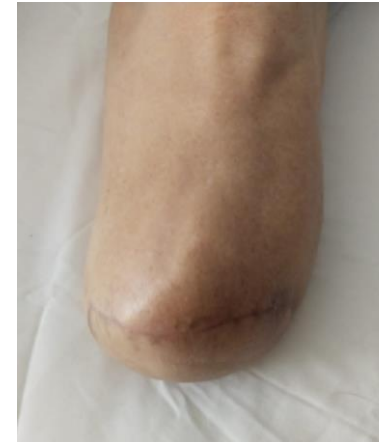# REPORTE DE CASO

**Consideraciones:** Paciente adulta mayor, ya con amputación transtibial derecha, en plan de protetización por lo que se optó llevar a manejo ablativo para nivel transtibial vs transfemoral según hallazgos intraoperatorios

Durante el intraoperatorio se visualizó el flujo sanguíneo del miembro inferior izquierdo con la coloración de verde indocianina mediante fluorescencia con evidencia de adecuada perfusión de colgajo posterior de muñón



## SEGUIMIENTO POSOPERATORIO



# DISCUSIÓN

- En Colombia se realizan aproximadamente 100.00 amputaciones al año, a los pacientes con pie diabético
- Complicaciones más comunes: necrosis del colgajo, infecciones, necesidad de aumento del nivel de amputación

Mejor adaptación protésica: Nivel de amputación lo más bajo posible con el fin de preservar la articulación de la rodilla, conservar el centro de gravedad que finalmente impactan en la disminución del consumo energético durante la marcha

## VENTAJA

- ✓ No es tóxico, soluble en agua y se une a las proteínas plasmáticas con extensión única al compartimento intravascular
- ✓ Su propiedad de fluorescencia ofrece una nueva alternativa para definir el nivel de amputación al evaluar con precisión el flujo sanguíneo a los tejidos blandos y los vasos periféricos que nutren la piel evitando así el desarrollo de necrosis del muñón y otras complicaciones

# REFERENCIAS

1. Ministerio de Salud C. En el Día Mundial de la Diabetes: MinSalud promueve prácticas de vida saludable [Internet]. [www.minsalud.gov.co](https://www.minsalud.gov.co). 2022. Available from: <https://www.minsalud.gov.co/Paginas/En-el-Dia-Mundial-de-la-Diabetes-MinSalud-promueve-praticas-de-vida-saludable.aspx>
2. Gómez Hoyos E, Levy AE, Díaz Perez A, Cuesta Hernández M, Montañez Zorrilla C, Calle Pascual AL. Pie diabético. Vol. 13, Seminarios de la Fundación Española de Reumatología. 2012. p. 119–29.
3. C. Lisbona, A. Martorell, R. Lerma, E. Roche, J. Bercial, J.m. Callejas. Amputación supracondílea. Técnica mediante incisión sagital. Servicio de Angiología y Cirugía Vascul. Hospital Universitario "Germans Trías i Pujol". Badalona, Barcelona (España). Elsevier, Vol 46. Núm. 3, páginas 85-87 (Mayo 1994).
4. Shibata R, Takeda S, Takahashi H, Kurahashi S, Yamauchi K ichi. Usefulness of indocyanine green fluorescence angiography for the urgent decision of the level of limb amputation. *JPRAS Open*. 2022 Sep 1;33:119–21.
5. Catella J, Long A, Mazzolai L. What is currently the role of TcPO2 in the choice of the amputation level of lower limbs? A comprehensive review. Vol. 10, *Journal of Clinical Medicine*. MDPI; 2021.
6. Ahmed T, Pai M V., Mallik E, Varghese GM, Ashish S, Acharya A, et al. Applications of indocyanine green in surgery: A single center case series. *Annals of Medicine and Surgery*. 2022 May 1;77.
7. Brackney, Clark K., et al. "Assessment of Flap Viability for Complex Transmetatarsal Amputation Using Indocyanine Green Fluorescent Angiography: A Case Study." *Journal of the American Podiatric Medical Association*, vol. 112, no. 2, Mar. 2022, <https://doi.org/10.7547/20-198>.
8. Pinilla-Aldana T, AgudeloHenao T, Cortes-Sarmiento D, CanoGutierrez C, Chavarro-Carvajal D. Desenlaces en salud en población adulta mayor colombiana con amputaciones: un análisis secundario de la encuesta SABE. *Rev. Peru. Investig. Salud*. [Internet]; 2023; 7(1): 9-18. <https://doi.org/10.35839/repis.7.1.1580>
9. Ospina, Jackeline, and Fernando Serrano. El Paciente Amputado: Complicaciones En Su Proceso de Rehabilitación. *Rev. Cienc. Salud*. Bogotá (Colombia) 7 (2): 36-46, mayo-agosto de 2009, 27 Apr. 2009.
10. Ahmed T, Pai M V., Mallik E, Varghese GM, Ashish S, Acharya A, et al. Applications of indocyanine green in surgery: A single center case series. *Annals of Medicine and Surgery*. 2022 May 1;77.
11. van den Hoven P, Ooms S, van Manen L, van der Bogt KEA, van Schaik J, Hamming JF, et al. A systematic review of the use of near-infrared fluorescence imaging in patients with peripheral artery disease. Vol. 70, *Journal of Vascular Surgery*. Mosby Inc.; 2019. p. 286-297.e1.
12. Luz Ocampo Lina María Henao Lorena Vásquez FACULTAD REHABILITACIÓN Y DESARROLLO HUMANO M DE, Luz Ocampo Lina María Henao Lorena Vásquez M. AMPUTACIÓN DE MIEMBRO INFERIOR: CAMBIOS FUNCIONALES, INMOVILIZACIÓN Y ACTIVIDAD FÍSICA.
13. Vega García RI, Noel Torres Tamayo CI, Teresa González Martínez III Y, Borroto Pacheco JI, Eneida Mederos González MI. Clinical and epidemiological characteristics of the patients amputated in the General Hospital of Ciego de Ávila [Internet]. Available from: <http://www.revmediciego.sld.cu>
14. Lo J, Chan L, Flynn S. A Systematic Review of the Incidence, Prevalence, Costs, and Activity and Work Limitations of Amputation, Osteoarthritis, Rheumatoid Arthritis, Back Pain, Multiple Sclerosis, Spinal Cord Injury, Stroke, and Traumatic Brain Injury in the United States: A 2019 Update. Vol. 102, *Archives of Physical Medicine and Rehabilitation*. W.B. Saunders; 2021. p. 115–31.
15. Liu RQ, Elnahas A, Tang E, Alkhamesi NA, Hawel J, Alnumay A, et al. Cost analysis of indocyanine green fluorescence angiography for prevention of anastomotic leakage in colorectal surgery. *Surg Endosc*. 2022 Dec 1;36(12):9281–7.
16. Sakkab R, MacRae TM, Morgan C, Longobardi J. Indocyanine Green Fluorescence Angiography in Minor Lower Extremity Amputations: A Useful Technique? *Journal of Foot and Ankle Surgery*. 2023 Mar 1;62(2):267–71.