

# Luxofractura de Bennett y trapecio: Reporte de caso

Dr. Guillermo Varón\*, Dr. Diego Rincón\*\*, Jairo Camacho\*\*\*

\* Ortopedista, cirujano de mano. Docente del grupo de cirugía de mano y microcirugía, Universidad Industrial de Santander. Servicio de Ortopedia y Traumatología, Hospital Universitario de Santander, Bucaramanga, Colombia.

\*\* Residente de tercer año de Ortopedia y Traumatología, Universidad Industrial de Santander. Hospital Universitario de Santander, Bucaramanga, Colombia.

\*\*\* Estudiante de pregrado de Medicina, Universidad Industrial de Santander, Bucaramanga, Colombia.

Correspondencia:

Dr. Diego Fernando Rincón Cardozo

Cra. 18 n.º 158-72 Club House 1 Floridablanca, Santander, Colombia.

Tel. (577) 6913520, Cel. 3002676827 - 3006934813

jacc2288@hotmail.com

Fecha de recepción: 14 de junio de 2012

Fecha de aprobación: 18 de octubre de 2012

## Resumen

La luxofractura de Bennett asociada a la fractura de trapecio fue descrita por primera vez por Brunelli en 1989; esta fractura que compromete la articulación carpometacarpiana del primer dedo es extremadamente rara, con muy pocos reportes en la literatura. La fractura de trapecio se reporta en aproximadamente el 3 % al 5 % de las fracturas del carpo y puede presentarse en asociación a una fractura de Bennett ipsilateral en un 15 %. La articulación trapeciometacarpiana ha sido de mucha importancia en la evolución humana pues permite el efecto de pinza u oposición del pulgar, característica evolutiva que permitió la aprehensión de objetos. Se presenta el caso de un hombre de 29 años con luxofractura de Bennett asociada a fractura del trapecio y se muestra la técnica quirúrgica utilizada para su manejo.

**Palabras clave:** Lesiones del pulgar, articulaciones carpometacarpianas, luxaciones, lesiones del trapecio, fracturas, informes de casos.

**Nivel de evidencia:** IV

[*Rev Col Or Tra* 2013; 27(1): 56-61]

## Abstract

Brunelli first described Bennett's fracture dislocation in relation with trapezium fracture in 1989. This particular, infrequent injury, involve the carpal-metacarpal joint of the thumb, compiling a few reports in the literature. The trapezium fracture is reported in 3% to 5% among the carpal fractures, and can be associated with Bennett's fracture in 15% of the patients. The trapezium-metacarpal joint is considered a milestone in human evolution because it makes possible the opposition of the thumb contributing to grab objects by using the thumb and other fingers as fine tweezers like tool. In this case report, we reported the surgical technique for managing Bennett's fracture dislocation in relation with trapezium fracture.

**Key words:** Thumb injuries, carpometacarpal joints, dislocations, trapezium bone injuries, fractures, case reports.

**Evidence level:** IV

[*Rev Col Or Tra* 2013; 27(1): 56-61]

## Introducción

La articulación trapeciometacarpiana ha sido de mucha importancia en la evolución humana pues permite el efecto de pinza u oposición del pulgar, característica evolutiva que se logró a expensas de la estabilidad de esta articulación, lo cual permitió la aprehensión de objetos, característica que es propia de los seres humanos. Entre otras características se puede decir que es una articulación bicóncava de tipo silla de montar y que posee 16 ligamentos que le brindan estabilidad (1).

La luxofractura de Bennett asociada a la fractura del trapecio fue descrita por primera vez por Brunelli en 1989. Esta fractura que compromete la articulación carpometacarpiana es una lesión muy rara, con pocos reportes en la literatura. La fractura del trapecio se reporta en aproximadamente el 3 % al 5 % de las fracturas del carpo y puede presentarse en asociación a una fractura de Bennett ipsilateral en un 15 % (2). El mecanismo de trauma se describe como una fuerza axial acompañada de una subluxación del fragmento dorsal del metacarpo que, potenciada por la acción del tendón del abductor pollicis longus, produce por acción deformante la lesión descrita; algunos autores expresan la existencia de un compromiso ligamentario múltiple.

## Reporte de caso

Hombre de 29 años que consulta por un cuadro clínico de 4 días de evolución secundario a una caída desde su altura que produce un trauma contundente en su pulgar izquierdo con posterior dolor, edema y limitación del movimiento. El paciente no reporta antecedentes de importancia. Al examen físico, se encuentra un paciente en adecuado estado general; se aprecia equimosis en la base del pulgar izquierdo con edema, dolor a la palpación en la base de pulgar y en la región lateral del carpo y limitación del movimiento, sin déficit vasculonervioso distal.

A los rayos X se aprecia una fractura con trazo articular parcial y luxación del componente lateral del primer metacarpiano y fractura del borde lateral posterior del trapecio (figura 1); en la tomografía se evidencia una fractura luxación trapeciometacarpiana y una fractura lateral del trapecio ipsilateral (figura 2).

### Técnica quirúrgica

Se coloca al paciente en decúbito supino, se le aplica un torniquete neumático y se realiza asepsia y antisepsia del miembro superior izquierdo. Mediante un abordaje de Wagner

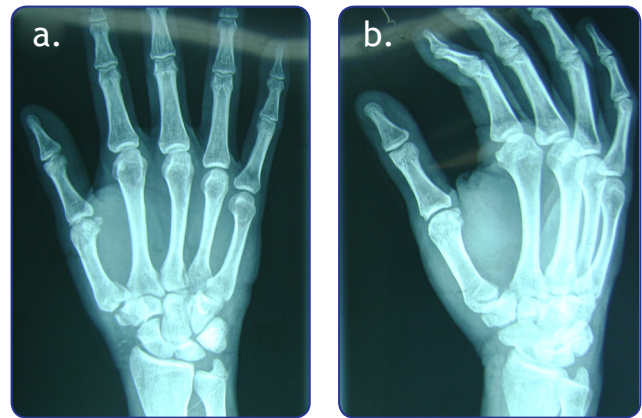


Figura 1 a, b. Luxofractura de Bennett y de trapecio.

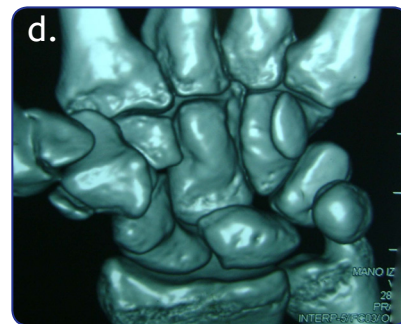
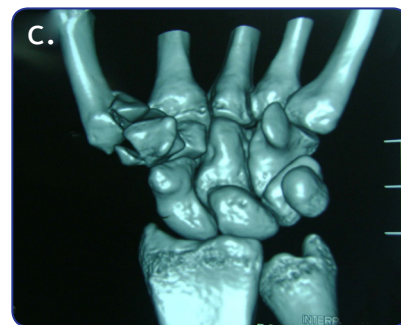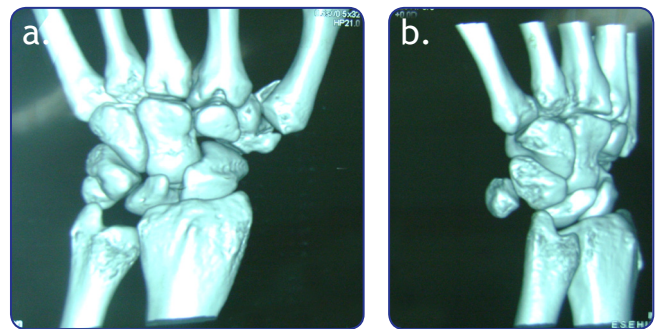


Figura 2 a, b, c, d. Tomografía axial computarizada que muestra una luxofractura trapeciometacarpiana y una fractura lateral del trapecio ipsilateral.

(borde lateral del primer metacarpiano) (figura 3), se disecciona el abductor pollicis longus y la musculatura de la eminencia tenar; se realiza la disección teniendo en cuenta el flexor radial del carpo (figura 4). Posteriormente, se realiza una tenotomía radial de los músculos de la región tenar exponiendo la cápsula articular de la articulación carpometacarpiana, lo cual permite visualizar la fractura articular del primer metacarpiano y del trapecio (figura 5). Luego, se realiza la reducción con una pinza de campo y se fija con pines K de 1,0 mm (figura 6). Bajo visión fluoroscópica se aprecia la adecuada reducción (figura 7). En la disección se evidenció que el trapecio presentaba una fractura por avulsión del ligamento dorsorradial, el cual no requirió fijación ya que al realizar la fijación del fragmento de la luxofractura de Bennett se reduce la superficie articular del trapecio. Se realizó capsulorrafia y luego se suturó por planos con prolene y vicryl. Se colocó un yeso braquipalmar con espica al pulgar.

Después de 2 meses, se observa una buena evolución clínica y radiológica, con excelentes resultados funcionales (figura 8).

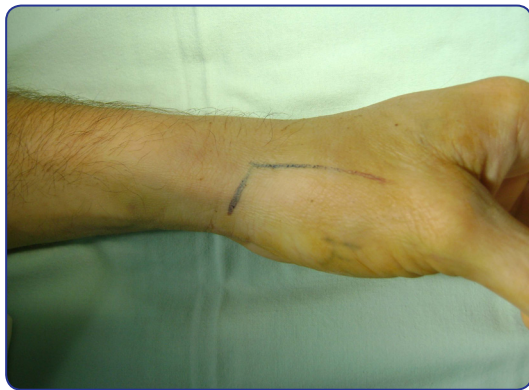

Figura 3. Abordaje de Wagner.

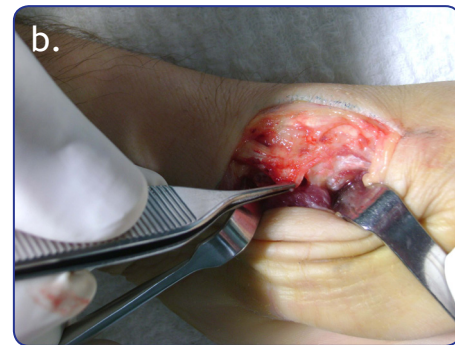
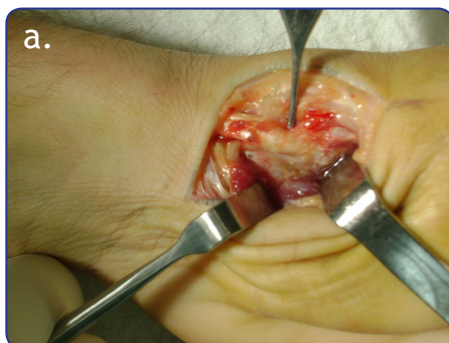
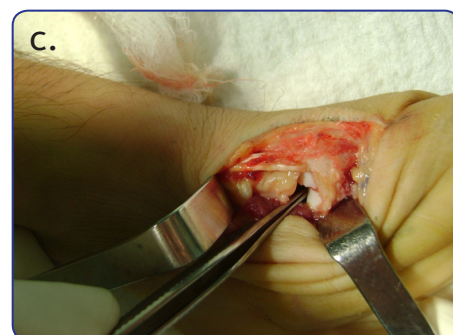
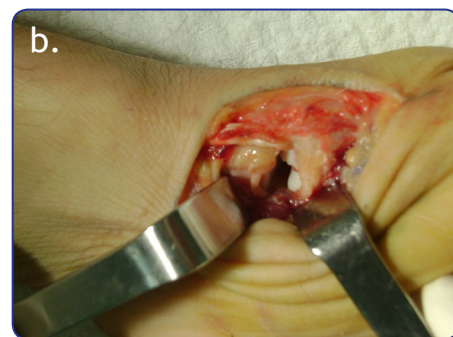
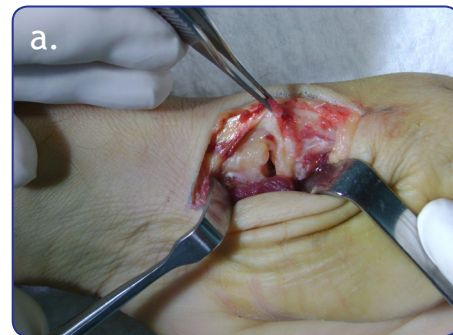Figura 4 a, b. Disección del abductor pollicis longus y de la musculatura de la eminencia tenar.



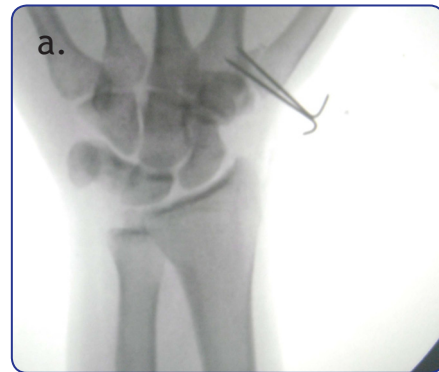
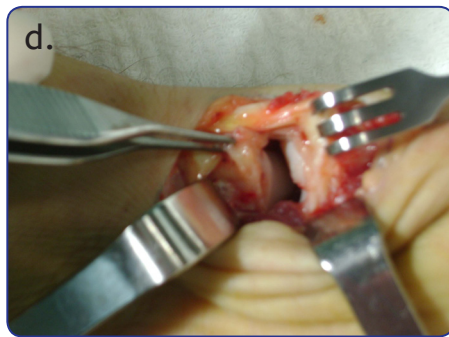


Figura 5 a, b, c, d. Exposición de la cápsula articular de la articulación carpometacarpiana, lo cual permite visualizar la fractura articular del primer metacarpiano y del trapecio.

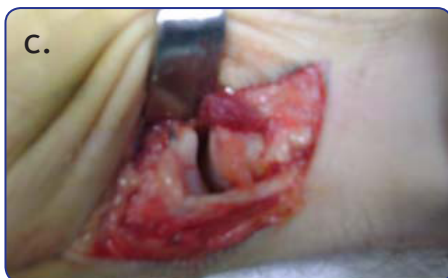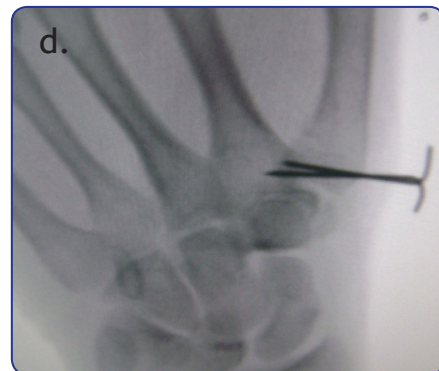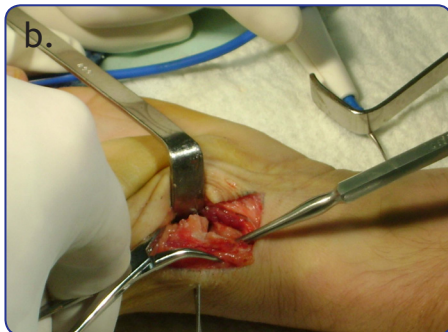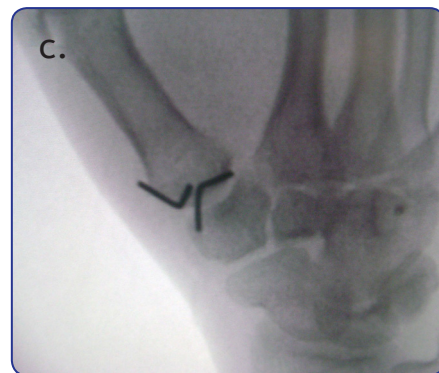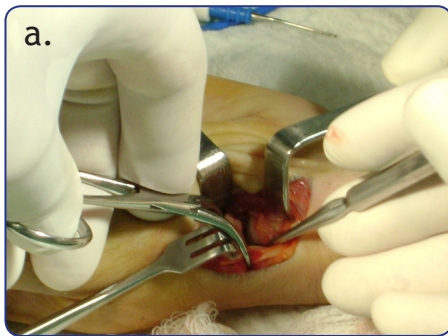


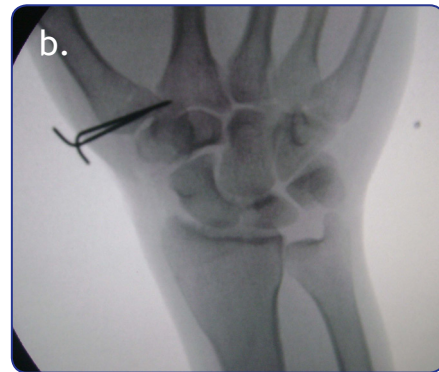Figura 6. a) Reducción con una pinza de campo. b) Fijación con pines K de 1,0 mm. c) Reducción anatómica de la articulación.

Figura 7 a, b, c, d. Imágenes bajo fluoroscopio que muestran una adecuada reducción.

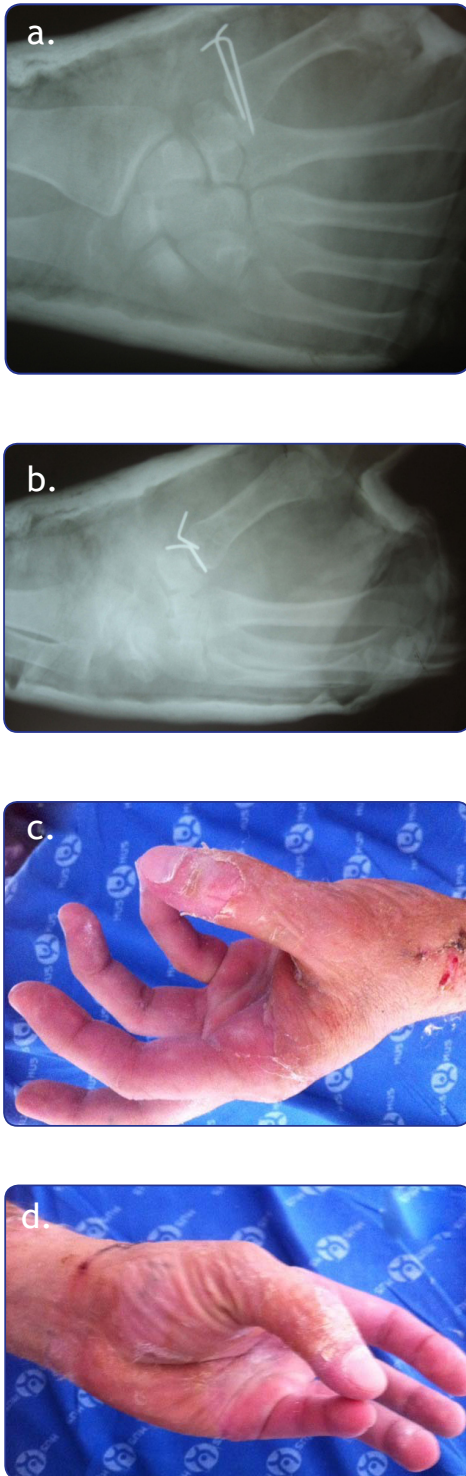


Figura 8 a, b, c, d. Control al segundo mes posoperatorio.

## Discusión

La articulación trapeciometacarpiana es muy importante pues tuvo un papel crucial en la evolución; esta articulación permitió la posibilidad de pinza u oposición. De las fracturas del carpo alrededor del 3 % al 5 % comprometen el trapecio y de estas un aproximado del 15 % se asocian a fracturas ipsilaterales de Bennett, lo que la hacen una asociación no muy frecuente según la literatura. Es difícil explicar la fractura de ambos huesos; algunos autores refieren que la combinación se debe al efecto de una fuerza de transmisión axial que aumenta la compresión a nivel de la superficie articular palmar, produciendo una luxofractura de Bennett, y las fuerzas discrecionales que producen una avulsión del ligamento dorsorradial causando una avulsión del trapecio (3-5).

La anatomía de la articulación trapeciometacarpiana se estabiliza por cuatro ligamentos principales; se creía que el ligamento oblicuo anterior es el encargado de la estabilidad, pero Strauch encontró que el ligamento dorsal radial es el que restringe la posibilidad de luxación. Al producirse la luxación, se produce la ruptura del ligamento dorsorradial y posteriormente del ligamento oblicuo anterior por desgarro del periostio. La fractura del trapecio se produce por avulsión de su sitio de inserción, llevando a trazo vertical. Al reducir este tipo de fractura y reconfigurar la estructura se produce estabilidad de los fragmentos.

La reconstrucción ligamentaria se puede realizar según lo descrito por Brunelli, y los autores concuerdan en que se debe reconstruir si existe inestabilidad. En el reporte de caso de El Ibrahimy y cols. del 2009, los autores refieren que la reducción con clavos da buenos resultados funcionales. La mayoría de casos reportados no expresan fractura asociada de la base del primer metacarpiano.

La mayoría de autores concuerda en que se debe reducir adecuadamente la fractura del trapecio pues puede producir una morbilidad prolongada. Una mala reducción de una fractura de Bennett produce cambios artrósicos a futuro. La manipulación y reducción cerrada en agudo puede producir buenos resultados, pero debido a la inestabilidad articular se producen nuevos desplazamientos de estas articulaciones; además, la inmovilización que se realiza para la fractura del trapecio no es la ideal para la fractura de Bennett (6-9).

Los dos autores de los reportes de caso muestran buenos resultados; recomiendan la reducción anatómica de la parte articular que puede fijarse tanto con clavos como con tornillos. Si no se trata adecuadamente se puede producir una inestabilidad crónica de esta articulación.

En nuestro caso se realizó una fijación de la fractura con clavos por las dificultades logísticas de trabajar en nuestro sistema de seguridad social, y no se fijó el trapecio porque este fragmento correspondía en mínimo porcentaje a la superficie articular notándose que sin esta fijación la articulación era completamente estable.

## Referencias bibliográficas

1. Leversedge FJ. Anatomy and pathomechanics of the thumb. *Hand Clin* 2008; 24: 219-29.
2. Imaeda T, An KN, Cooney WP, Linscheid R, Minn R. Anatomy of trapeziometacarpal ligaments. *J Hand Surg* 1993; 18A: 226-31.
3. Edmunds JO. Traumatic dislocations and instability of the trapeziometacarpal joint of the thumb. *Hand Clin* 2006; 22: 365-92.
4. Edmunds JO. Current concepts of the anatomy of the thumb trapeziometacarpal joint. *J Hand Surg* 2011; 36A: 170-82.
5. El Ibrahimy A, Amar F, Chbani B, Daoudi A, Elmrini A, Boutayeb F. Dislocation of the carpometacarpal joint of the thumb associated with trapezium and Bennett's fractures. *Hand (NY)* 2009; 4: 191-3.
6. Garcia-Elias M, Henriquez-Illuch A, Rossignani P, Fernandez de Retana P, Orovio de Elizaga J. Bennett's fracture combined with fracture of the trapezium: a report of three cases. *J Hand Surg Br* 1993; 18: 523.
7. Narushima Y, Hara A. An unusual fracture-dislocation of the trapeziometacarpal joint of the thumb: a case report. *Hand Surg* 2010; 15: 57-60.
8. Afshar A, Mirzatoloei F. Carpometacarpal joint dislocation of the thumb associated with the fracture of the trapezium: a case report. *Arch Iran Med* 2006; 9(3): 282-3.
9. Ramoutar DN, Katevu C, Titchener AG, Patel A. Trapezium fracture - a common technique to fix a rare injury: a case report. *Cases J* 2009; 2: 8304.