

Hemiartroplastia fallida por ruptura del tallo femoral: reporte de dos casos

Dr. Oscar Darío Vélez V*, Dr. Alonso Peña López*, Dr. Santiago Ordóñez**, Dr. Juan Manuel Romero**

* Docente, Sección de Ortopedia y Traumatología, Universidad de Antioquia. Hospital Universitario San Vicente de Paúl.

** Sección de Ortopedia y Traumatología. Universidad de Antioquia.

Correspondencia:

Dr. Juan Manuel Romero

Calle 64 No. 51D-154, Sección de Ortopedia y Traumatología,
Hospital Universitario San Vicente de Paúl, Medellín, Colombia.

Tel. (574) 4441333 Ext. 2407

juanmaro04@yahoo.com

Fecha de recepción: enero 19 de 2010

Fecha de aprobación: febrero 25 de 2010

Resumen

La hemiartroplastia de cadera constituye una opción terapéutica en el manejo de las fracturas intracapsulares de cadera en pacientes ancianos, especialmente en aquellos con comorbilidades y poca demanda funcional. Se trata de un procedimiento que, como cualquier otro, no está exento de riesgos tales como el sangrado, la infección, la luxación, el protrusio acetabular y, menos frecuentemente, la ruptura del implante. De esta complicación existen pocos casos reportados en la literatura. En este artículo se reportan dos casos de pacientes tratados en el Hospital San Vicente de Paúl con falla de hemiartroplastia por ruptura del tallo femoral y se presenta una revisión de la literatura pertinente sobre el tema.

Palabras clave: artroplastia de reemplazo de cadera, prótesis de cadera, falla de prótesis, complicaciones posoperatorias.

[*Rev Col Or Tra* 2010; 24(1): 66-9]

Abstract

The hip's hemiarthroplasty is a therapeutic option in the management of hip's intracapsular fractures in elderly patients, especially those with co-morbidities and low functional demand. It is a procedure that like any other is not out of risks such as bleeding, infection, dislocation, acetabular protrusion, and less commonly the rupture of the stem. This later complication is rarely reported in the literature. We report two cases of femoral stem failure in hip hemiarthroplasty treated at the Hospital San Vicente de Paul, and we make a literature's review of the topic.

Key words: Arthroplasty replacement hip, hip prosthesis, prosthesis failure, postoperative complications.

[*Rev Col Or Tra* 2010; 24(1): 66-9]

Introducción

Desde la introducción de las prótesis tipo Austin-Moore (tallo fenestrado, no cementado) y Thompson (tallo cementado, no fenestrado) a principios de 1950, la hemiartroplastia de cadera se constituyó en una opción para el manejo de fracturas intracapsulares desplazadas del fémur proximal en pacientes fisiológicamente ancianos con expectativa de vida menor de 5 años y con baja demanda funcional, con el fin de disminuir las complicaciones asociadas al reposo prolongado.

La hemiartroplastia de cadera no es un procedimiento exento de complicaciones; las más frecuentes son la infección, el aflojamiento, la luxación, el protrusio acetabular y, más raramente, la ruptura del tallo femoral (1). Esta última es una complicación reconocida en el caso de la artroplastia total de cadera con una incidencia del 0,23 al 10,7% según las series que se revisen (2). Ahora bien, la literatura reporta muy pocos casos de falla del vástago específicamente en artroplastia par-

cial. El objetivo de este artículo es presentar dos casos de esta inusual complicación en pacientes manejados en el Hospital Universitario San Vicente de Paúl en la ciudad de Medellín.

Caso 1

Hombre de 60 años, habitante de la calle, consumidor de alcohol y sustancias psicoactivas, quien se movilizaba sin ningún tipo de ayuda externa y con un buen nivel de función, ingresa al Servicio de Urgencias de Ortopedia por presentar, durante la marcha y sin trauma previo, un dolor súbito en la región de la cadera izquierda con imposibilidad para el apoyo. Al examen clínico, se evidencia acortamiento y rotación externa del miembro inferior izquierdo con dolor local en la zona inguino-femoral, sin compromiso neurovascular distal. El examen radiográfico permitió evidenciar una fractura en el área del tallo femoral de una prótesis parcial (figura 1). La historia clínica previa del paciente reveló que había sido sometido a una hemiartroplastia tipo Austin-Moore cementada de cadera izquierda (con técnica de cementado de primera generación) ocho meses antes, para el tratamiento de una fractura intracapsular desplazada secundaria a caída de su propia altura. Se consideró en ese entonces que no era candidato para artroplastia total de cadera, dado que su condición social lo predisponía a un mayor riesgo de presentar complicaciones posquirúrgicas asociadas al reemplazo protésico total. El paciente había presentado una buena evolución hasta ese momento.

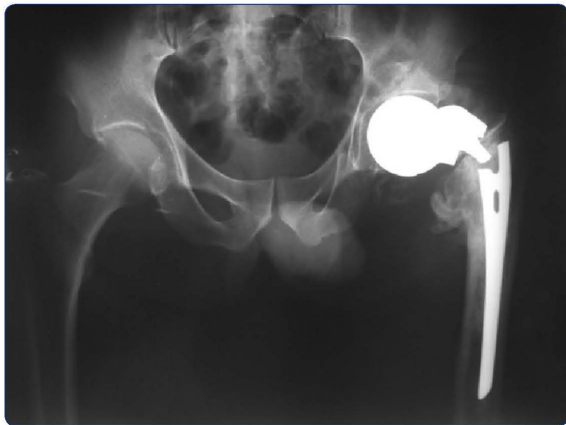


Figura 1. Fractura en el tallo femoral de una prótesis parcial tipo Austin-Moore.

El paciente se lleva a una artroplastia total de revisión, mediante un abordaje posterolateral tipo Kocher-Langenbeck. Los hallazgos intraoperatorios incluyeron una cabeza femoral que fue fácilmente removida y la fractura del tallo cuya porción distal cementada resultó imposible de extraer mediante este abordaje, por lo cual fue necesario prolongarlo y realizar una

osteotomía femoral controlada, retirando así el resto de la prótesis y todo el cemento intramedular (figura 2). No se evidenciaron signos de infección. Se realiza la osteosíntesis del fémur mediante cerclaje de alambre y se coloca un tallo femoral de revisión de tamaño 12 poroso, con una cabeza femoral de 28 mm y una copa acetabular de 52 mm no cementada (figura 3), la cual queda estable al realizar maniobras de provocación. No se presentaron complicaciones posquirúrgicas.




Figura 2. Prótesis parcial rota.



Figura 3. Radiografía posquirúrgica de la revisión de una prótesis total de cadera.

Caso 2

Hombre de 84 años, jubilado, deambulador domiciliario, quien ingresa al Servicio de Urgencias de Ortopedia por imposibilidad para la marcha tras una caída de su propia altura. El paciente refiere un dolor progresivo en el muslo de 3 meses de evolución en relación con la marcha. En el momento de su ingreso, se encuentra acortamiento y discreta rotación externa de la extremidad. Se documenta por imaginología la fractura de una prótesis parcial de cadera a nivel del tallo (figura 4). El paciente, sin antecedentes médicos de importancia, había sufrido 3 años antes una caída de su propia altura

presentando una fractura del cuello femoral, por lo cual se le realizó una hemiartroplastia tipo Thompson cementada sin complicaciones. En los controles posteriores, no se encuentran alteraciones y se obtiene la deambulación independiente del paciente, quien se pierde en el seguimiento a partir del sexto mes posoperatorio.

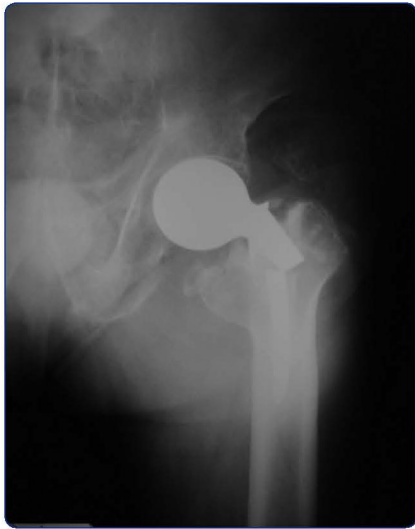

Figura 4. Fractura de una prótesis parcial tipo Thompson.

Ahora, tras esta complicación por fallo del material, se hospitaliza el paciente, se ordenan reactantes de fase aguda que se encuentran dentro de límites normales, sin signos de aflojamiento distal en el tallo y se programa para revisión con una prótesis total. El procedimiento se realiza mediante un abordaje posterolateral tipo Kocher-Langenbeck. Intraoperatoriamente, se encuentra una secreción blanquecina escasa y se sospecha la posibilidad de infección por microorganismos de baja virulencia, motivo por el cual se retira el vástago, se realiza curetaje del fémur y se coloca un espaciador de cemento prefabricado con la idea de esperar el resultado de los cultivos para finalmente llevarlo a una nueva revisión. Se descarta infección desde el punto de vista bacteriológico e histopatológico, pero por motivos administrativos es necesario darlo de alta y postergar la cirugía de revisión.

Discusión

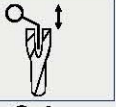


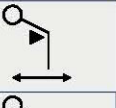

Las fracturas del cuello femoral en ancianos constituyen un problema de salud pública. En Estados Unidos representan aproximadamente 700 000 hospitalizaciones anuales, con gastos correspondientes a 15 billones de dólares. Dentro de sus opciones de manejo se encuentran la fijación interna, la hemiartroplastia unipolar, la hemiartroplastia bipolar y la

artroplastia total. La hemiartroplastia unipolar conserva un lugar importante dentro del protocolo de manejo a pesar de sus escasos reportes en la literatura actual y se reserva para pacientes ancianos con baja demanda funcional y poca expectativa de vida (1, 2).

Mucho se ha descrito acerca de la reconocida pero rara complicación de falla del implante femoral en casos de prótesis total de cadera, con un primer reporte publicado por el Dr. Charnley en la revista de las clínicas ortopédicas hacia 1975. A partir de entonces, múltiples estudios han mostrado una prevalencia del 0,67% en promedio (3, 4, 5, 6, 7). El mecanismo de fatiga fue descrito por Gruen y Wroblewski en tallos cementados tipo Charnley, casos que corresponden al uso de tallos de acero inoxidable. Hay un reporte más reciente con el uso de componentes femorales de la aleación cromo-cobalto-molibdeno, en el que se revisan 564 artroplastias con una tasa de falla del 2% (3). Estos estudios han sugerido algunos factores de riesgo como: pacientes con índice de masa corporal mayor de 25 Kg/m², pacientes jóvenes con incremento de la actividad física, la técnica de cementación, la orientación del componente (posición en varo del tallo), la pérdida del soporte óseo proximal y el componente femoral con cuellos largos o incremento del *offset* vertical, lo cual aumenta el brazo de palanca ante las fuerzas de torsión. Otros factores menos nombrados son la relativa baja resistencia del metal a la fatiga —ya que muchos de los casos reportados se presentan en componentes de acero inoxidable y, con menor frecuencia, de cobalto-cromo-molibdeno—, los defectos del metal, el diseño de los componentes, la no unión del trocánter mayor, la debilidad de los músculos abductores y el daño de la superficie externa de los componentes por brocas o perforadores durante el acto quirúrgico (3, 8).

Se considera en general que la causa más común de fatiga y fractura del vástago femoral es la pérdida del soporte óseo proximal dado por el hueso y el cemento, denominado por Gruen como el efecto de voladizo o cantiléver (4) (tabla 1). Este fenómeno corresponde al modelo de falla tipo IV caracterizado por pérdida completa del soporte proximal con subsecuente migración medial del tallo, mientras que el tallo distal permanece fijo al cemento. Después de la separación de la interfase proximal hueso-cemento, la transferencia de carga proximal se pierde y el tallo se convierte en un voladizo (8), término utilizado en ingeniería que hace referencia a un tipo de viga que se caracteriza por estar apoyada en solo uno de sus extremos mediante un empotramiento, la cual debe resistir el incremento en la carga cíclica y el estrés en doblamiento. Este modo de falla puede reconocerse de forma temprana por la aparición de zonas radiolúcidas alrededor de la superficie próximo-lateral y medial.

Tabla 1. Modelos de falla de componentes femorales cementados según Gruen (4).

I	la	Pistonear: Tallo dentro del manto de cemento	
	lb	Pistonear: Tallo con cemento dentro del hueso	
II		Pivote medial del tallo diafisario	
III		Pivote en el calcar	
IV		Flexión. Cantiléver (fatiga)	

Resulta interesante anotar que esta complicación parece ser más inusual en el caso de hemiarthroplastia de cadera, ya que existen escasos reportes (9, 10). Específicamente, sobre fractura del implante en prótesis parcial de cadera aparecen 2 reportes. En uno de ellos, Bhatia y Edge muestran 2 casos dentro de una serie de 562 pacientes que habían sido llevados a cirugía con un sistema de hemiarthroplastia con prótesis femoral tipo Furlong HAC (recubierta de cerámica e hidroxiapatita sobre aleación de acero inoxidable); en esta serie los autores alertan sobre el riesgo de falla de estas prótesis cuando se utilizan en pacientes muy activos y/o con implantes pequeños (11).

La falla del material trae a colación la pregunta de si hay un defecto en el diseño del implante o en el metal. Los reportes disponibles no han podido arrojar conclusiones en este sentido y se acepta que la falla es el fruto de una combinación de problemas técnicos y mecánicos. En nuestros pacientes, ambas prótesis pertenecían a la misma casa comercial pero no se realizaron estudios metalúrgicos ni de microscopía electrónica que aclararan esta inquietud.

El reporte más reciente es el de falla de una hemiarthroplastia de tipo Thompson, tras 28 años de su implantación, la cual finalmente terminó como una artroplastia de resección Girdlestone, con buena evolución a 2 años del posquirúrgico (12).

Se presentan dos casos de falla de artroplastia parcial de cadera por fractura del vástago, a partir de los cuales se puede suponer que la causa en el primer caso resulta de la confluencia de varios factores como lo son el tener un implante de diámetro pequeño a nivel del tallo y un cementado con técnica de primera generación en un paciente joven (menor de 60

años) y con alta actividad física, dada su condición social de habitante de la calle.

En el segundo caso, las razones de la falla estarían en el implante de pequeño tamaño, la subestimación de la edad fisiológica del paciente y el trauma de la caída, probablemente en menor importancia, debido a que el dolor previo sugiere una sobrecarga mecánica y que la fatiga ya estaba en curso.

En conclusión, el origen de la falla del vástago femoral parece ser multifactorial. Se puede recomendar al momento de realizar hemiarthroplastias de cadera considerar la edad, el peso, la actividad del paciente, su configuración (tamaño del canal femoral, adecuado planeamiento prequirúrgico) y el tipo del implante, como factores fundamentales para tener en mente antes y durante el acto quirúrgico.

Agradecimientos

Los autores agradecen al Doctor Juan Fernando Londoño, Jefe de Sección de Archivos y Estadísticas del Hospital Universitario San Vicente de Paúl, Medellín.

Referencias bibliográficas

- Rodríguez-Merchán C. Displaced intracapsular hip fractures: hemiarthroplasty or total arthroplasty? *Clin Orthop Relat Res* 2002; 399: 72-7.
- Harvie P, Haroon M, Henderson N, El-Guindi M. Fracture of the hydroxyapatite-ceramic-coated JRI - Furlong femoral component. Body mass index and implications for selection of the implant. *J Bone Joint Surg Br* 2007; 89-B: 742-5.
- Woolson ST, Milbauer JP, Bobyn DJ, Yue S, Maloney WJ. Fatigue fracture of a forged cobalt-chromium-molybdenum femoral component inserted with cement. A report of ten cases. *J Bone Joint Surg Am* 1997; 79(12): 1842-8.
- Gruen TA, McNeice GM, Amstutz HC. "Modes of failure" of cemented stem-type femoral components. A radiographic analysis of loosening. *Clin Orthop Relat Res* 1979; 141: 17-27.
- Morgan-Hough CVJ, Tavakkolizadeh A, Purkayastha S. Fatigue fracture of the femoral component of a cementless total hip arthroplasty. *J Arthroplasty* 2004; 19: 658-60.
- Sharma DK, Brooks S, Creasey S, Lewis B. Fracture of fully hydroxyapatite-coated titanium femoral stem of a total hip replacement: a report of three cases. *Acta Orthop Scand* 2004; 75: 768-71.
- Chao EY, Coventry MB. Fracture of the femoral component after total hip replacement. An analysis of fifty-eight cases. *J Bone Joint Surg Am* 1981; 63: 1078.
- Calandruccio RA. Artroplastia de la cadera. En: Edmonson AS, Crenshaw AH, editores. *Campbell cirugía ortopédica*. 7ª ed. Buenos Aires: Editorial Médica Panamericana; 1988. p. 1414-17.
- Gabriel JL, Trousdale RT. Stem fracture after hemiresurfacing for femoral head osteonecrosis. *J Arthroplasty* 2003; 18: 96.
- Stem E, Duffy G, Blasser K, O'Connor M. Stem fracture of conserve hemiarthroplasty. Case report. *J Arthroplasty* 2004; 19(7): 923-6.
- Bhatia M, Edge J. Fracture of hydroxyapatite coated prostheses: a report of two cases of stem failure in hip hemiarthroplasty. *Eur J Surg Traumatol* 2004; 14: 42-4.
- Maris I, Darmanis S, Kytopoulos V, Economakis A, Kazakos K. Mechanical failure of a Thompson's hemiarthroplasty stem 28 years post-implantation: an investigation with electron microscopy. *J Mater Sci Mater Med* 2007; 18(6): 1135-9.