

Sección V. Investigación y Ciencias Básicas

Anclajes óseos y cable de acero, un nuevo método de fijación. Estudio mecánico en un modelo de fractura de la columna posterior del acetábulo

Dr. Efraim Leal García*, Dr. Mauricio Silva Carreño**, Dra. Diana Rincón***, Ing. Ernesto Bolaño Eslava****

Resumen

Describimos los anclajes óseos y el cable de acero como un nuevo método para la fijación de las fracturas del acetábulo. Comparamos sus características mecánicas frente al método tradicional de placas y tornillos en un modelo experimental en pelvis de cerdos, encontrando que el nuevo método provee mejores propiedades a la fijación.

Introducción

Las fracturas intraarticulares, especialmente las que comprometen las articulaciones de carga del miembro inferior, requieren reducciones anatómicas para cursar con evoluciones clínicas satisfactorias²³.

Las fracturas del acetábulo no se apartan de este principio. Las investigaciones realizadas en los últimos 40 años han demostrado que la reducción abierta y la osteosíntesis son el tratamiento de elección para las fracturas desplazadas del acetábulo^{1, 2, 3, 4, 5, 6, 8, 9, 10, 12, 13, 14, 16, 17, 19, 24}.

Letournel⁸ y Kebaish⁶ reportaron resultados clínicos excelentes en el 84% a 86% de los pacientes con fracturas del acetábulo que fueron manejados con reducción abierta y osteosíntesis, en quienes se logró una reducción inicial anatómica. Estos resultados disminuyeron hasta niveles de 30% a 55% cuando la reducción inicial obtenida permitió desplazamientos residuales o redesplazamientos entre los fragmentos mayores a 4 mm, lo cual ocurrió en el 26% de los casos, evolucionando hacia la osteoartrosis. De esta

manera, se estableció que el factor pronóstico más importante en las fracturas del acetábulo es un desplazamiento residual menor a 3-4 milímetros^{7, 10, 21}.

Un reporte reciente del seguimiento de 259 pacientes a quienes se les realizó reducción abierta y osteosíntesis en 262 fracturas desplazadas del acetábulo, confirma estas observaciones¹². Sin embargo, aun cuando en los reportes iniciales de Matta⁹ se encontraron resultados similares en aquellos casos en que se lograron reducciones anatómicas (0-1 mm) o satisfactorias (1-3 mm), el seguimiento a largo plazo y el mayor número de pacientes permitió confirmar que en los pacientes en quienes no se lograron reducciones anatómicas, cursaron con resultados clínicos insatisfactorios, evolucionando hacia la osteoartrosis².

Las técnicas de reducción y fijación interna utilizadas corrientemente en la cirugía del acetábulo incluyen la combinación de tornillos esponjosos, corticales, placas de reconstrucción y de compresión dinámica^{7, 11, 13, 20, 21, 22, 23}. Las placas, que fueron diseñadas para estabilizar fracturas diafisarias de los huesos largos se han empleado para la estabilización de otros huesos, que como la pelvis, no poseen claramente las mismas características mecánicas. La utilización de cables de cerclaje para la fijación de los huesos largos se viene realizando desde tiempo atrás, pero para la fijación de las fracturas del acetábulo sólo fue descrito en 1987²⁰. El trabajo de Schopfer y cols.²⁰, pone en evidencia las posibles ventajas

* Profesor Departamento de Ortopedia y Traumatología Hospital Universitario de San Ignacio, Hospital Universitario de la Samaritana.

** Residente II Ortopedia y Traumatología, Pontificia Universidad Javeriana.

*** Profesora Facultad de Ingeniería Mecánica, Universidad de los Andes.

**** Estudiante de Ingeniería Mecánica, Universidad de los Andes.

de la reducción y fijación de las fracturas del acetábulo con cerclajes de alambre, ya que con menores exposiciones se logran reducciones adecuadas, aun cuando como método de fijación, se debe utilizar preferiblemente asociado a los métodos convencionales de osteosíntesis.

Todo lo anterior hace pensar que se deben mejorar las técnicas de fijación de las fracturas del acetábulo, para que por medio de menores exposiciones, se logren reducciones anatómicas y fijaciones definitivas más sencillas y que no permitan el redesplazamiento de los fragmentos, con el fin de obtener mejores resultados clínicos a largo plazo.

Para ello, describimos un nuevo método de fijación de las fracturas del acetábulo con un sistema de anclajes óseos y cable de acero; con el fin de comparar el nuevo método con el tradicional de placas y tornillos, estudiamos el desplazamiento ante la carga axial, en un modelo de fractura de la columna posterior, luego de ser reducida anatómicamente y fijada con cada uno de los sistemas descritos.

Objetivos

A. Principales

- Describir un nuevo método para la fijación de las fracturas del acetábulo.
- Comparar la resistencia mecánica ante la carga axial del método tradicional de fijación de las fracturas de la columna posterior del acetábulo, con placas de reconstrucción y tornillos, contra al nuevo método descrito de anclajes óseos y cable de acero.

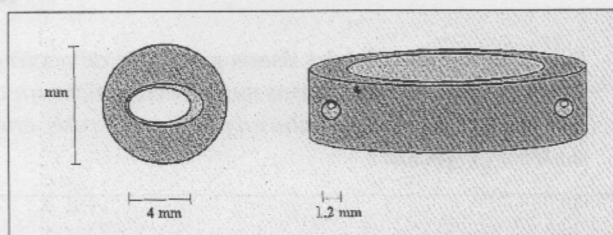
B. Secundario

- Diseñar un sistema de fijación para las fracturas del acetábulo que, brindando una adecuada estabilidad a la fractura, requiera de menores exposiciones quirúrgicas y mayor versatilidad en su colocación.

Materiales y métodos

Realizamos un trabajo de tipo experimental dividido en 2 fases: la primera de ellas de manu-

factura, en la cual se diseñaron y fabricaron los elementos de anclaje del cable de acero. Para el diseño del anclaje o sujetador se utilizaron como puntos de partida las dimensiones de los tornillos y el cable de acero trenzado ya existentes; se eligieron tornillos corticales de 3.5 mm (Synthes) y cable de acero trenzado de 1 mm de diámetro (Danek, Sofamor, Memphis, Estados Unidos de América). Con estas referencias, diseñamos un anclaje o sujetador con las siguientes características (Fig. 1).



- Material: acero 316 LVM.
- Diámetro externo: 11 mm.
- Diámetro interno: 4 mm.
- Canal de autocompresión para producir un segundo efecto de tensión al cable.
- Canal para el paso del cable de acero de 1.2 mm.

Una vez ajustados los diseños a nuestras necesidades, fabricamos los elementos de anclaje o sujetadores para poder llevar a cabo la segunda fase del estudio: la fase experimental.

Para comparar el método de fijación propuesto (anclajes óseos y cable de acero) con el tradicional (placas de reconstrucción de 3.5 mm y tornillos) se utilizó la teoría del diseño robusto¹⁸, método utilizado en experimentos que comparan diferentes variables y permite disminuir al máximo el número de ensayos necesarios para validar esta comparación estadística. El número de pruebas necesario está determinado por una matriz ortogonal que combina las variables controlables en sus niveles de estudio con las variables no controlables.

Tomamos como variables controlables:

- Los 2 tipos de fijación propuestos.
- El número de tornillos a utilizar: 4, 5 ó 6 en total, en ambos tipos de fijación.

- La tensión que se imprime al método de fijación: alta o baja. En el caso de las placas, dependiendo de la deformación que se les aplica para su colocación. En el caso del cable de acero, en el cual se puede medir su tensión, 20 ó 30 Lbf.
- El tipo de montaje utilizado: en la fijación con placas existe sólo un tipo de montaje, ya que las placas siempre se colocan en igual posición (configuración de sostén); en cambio, en el sistema de anclajes óseos y cable de acero, el cirujano puede escoger libremente, teniendo en cuenta el trazo de la fractura, el sitio en el cual los quiere fijar. Escogimos 2 tipos de montaje, balanceado y no-balanceado, para cada número de tornillos; balanceado en los casos en que se colocaron igual número de tornillos a cada lado de la fractura y no-balanceado en los que se colocaron más tornillos en uno de los lados de la misma.

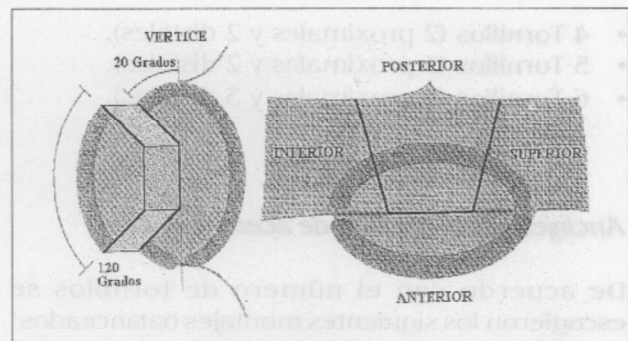
Como variables no controlables se tomaron la edad, sexo y peso del animal donante, el tiempo transcurrido entre la muerte del donante y la obtención del hueso, la fuerza de ajuste de los tornillos tanto en las placas como en los sistemas de anclaje y el ángulo de colocación de los tornillos con respecto a la superficie ósea.

Con base en estas variables, y siguiendo la teoría del diseño robusto¹⁵, desarrollamos la matriz ortogonal, esencia del experimento, que indica el número de pruebas, las combinaciones y el orden en que deben ser realizadas las mismas. Esta matriz está clasificada de acuerdo con el número de variables en el experimento y con el número de niveles en cada una de ellas. Ya que nuestro experimento contiene 4 variables, tres de ellas con dos niveles (método, tensión y montaje) y una de ellas con tres (tornillos), escogimos una matriz de 18 pruebas en la cual se hallaron las siguientes combinaciones:

Para el desarrollo de la fase experimental, y teniendo en cuenta la matriz desarrollada, tomamos como población de estudio 9 pelvis frescas (18 acetábulos) de cerdos adultos, completas (con los 2 huesos coxales y el sacro unidos por ligamentos), desprovistas de inserciones musculares y tendinosas; se tuvieron en cuenta, como criterios de inclusión, la madurez esquelética del animal y, como criterios de exclusión, la evidencia de fracturas previas en la pelvis o patología ósea macroscópica.

Prueba	Método	Tensión	Nº Tornillos	Montaje
1	Sujetadores	Baja	4	1
2	Sujetadores	Baja	5	2
3	Sujetadores	Baja	6	2
4	Sujetadores	Alta	4	2
5	Sujetadores	Alta	5	2
6	Sujetadores	Alta	6	1
7	Sujetadores	Alta	4	2
8	Sujetadores	Alta	5	1
9	Sujetadores	Alta	6	2
10	Placa	Baja	4	1
11	Placa	Baja	5	1
12	Placa	Baja	6	1
13	Placa	Alta	4	1
14	Placa	Alta	5	1
15	Placa	Alta	6	1
16	Placa	Alta	4	1
17	Placa	Alta	5	1
18	Placa	Alta	6	1

A cada uno de los acetábulos se les realizó, con una sierra oscilante, una fractura en la columna posterior de las siguientes características (Fig. 2).

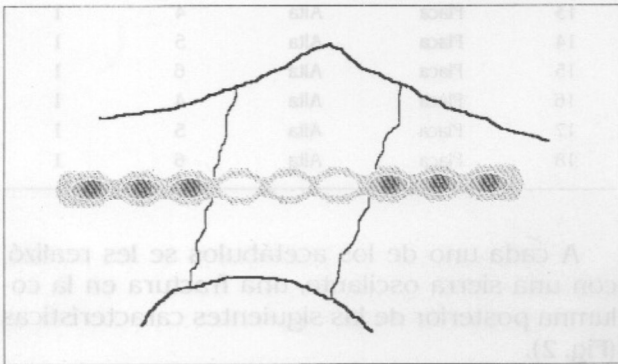


Comenzando en un punto 20° posterior al vértice del acetábulo, siguiendo su reborde posterior, y dirigiéndose a la escotadura ciática, se realizó una osteotomía comprometiendo la columna posterior del mismo. Desde el punto de la osteotomía inicial, siguiendo el reborde posterior del acetábulo, y a 120°, se realizó una segunda osteotomía, de las mismas características que la anterior. El límite anterior de la osteotomía, viendo el hueso coxal desde su interior, es la mitad anterior de la lámina cuadrilátera. Viendo el acetábulo de frente, el límite entre la columna anterior y la posterior se encuentra trazando una línea imaginaria entre el vértice y el punto más bajo del acetábulo, límite que nunca fue traspasado.

Cada una de las fracturas fue posteriormente reparada por medio de uno de dos tipos de fijación, siguiendo el patrón indicado por la matriz ortogonal:

Placas de reconstrucción

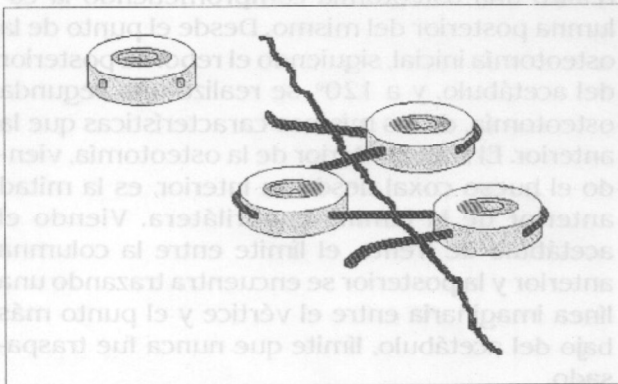
De 3,5 mm (Synthes) y tornillos corticales de 3,5 mm de diámetro, utilizando una configuración tipo sostén, con tres variables (Fig. 3):



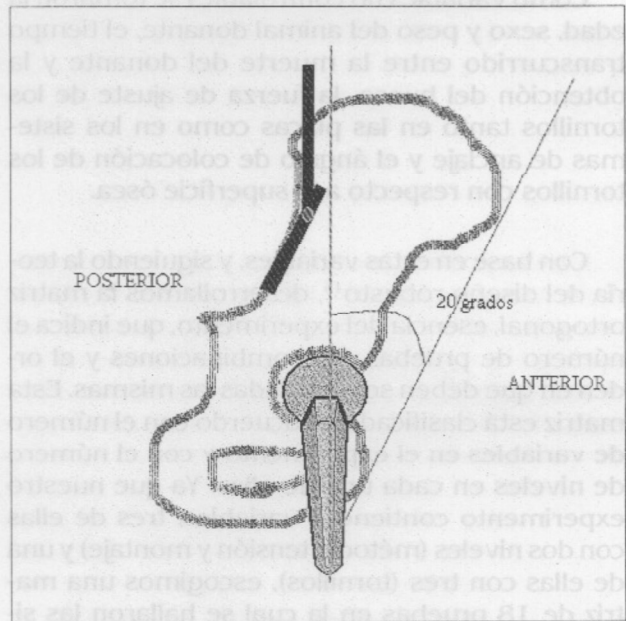
- 4 Tornillos (2 proximales y 2 distales).
- 5 Tornillos (3 proximales y 2 distales).
- 6 Tornillos (3 proximales y 3 distales).

Anclajes óseos y cable de acero (Fig. 4)

De acuerdo con el número de tornillos se escogieron los siguientes montajes balanceados¹ y no-balanceados² (balanceados cuando se utilizó el mismo número de anclajes a cada lado de la fractura), con 4, 5 ó 6 tornillos.



Una vez que la columna posterior de los dos acetábulos de una misma pelvis fue fracturada y reparada por medio de dos tipos de fijación distintos (placa en un lado y anclaje óseo en el otro) se procedió al montaje de cada una de las pelvis en una máquina Instron (Mod. 10-25586-1, Instron, England), que permite someter el espécimen a cargas controladas, cuantificables y reproducibles. Para fijar la porción proximal de cada pelvis a la máquina, se diseñó una mordaza articulada que se fijó al sacro por medio de una placa de acero y tornillos. El extremo proximal de cada fémur, que no se encontraba unido a la pelvis en los especímenes, fue remplazado por prótesis para artroplastia de cadera con cabezas de 32 mm. La articulación proximal de la mordaza permite girar la pelvis en el plano frontal, por lo cual la pelvis fue montada con una inclinación anterior de 20°, tomando como punto de referencia una línea imaginaria que pasa por la espina iliaca anterosuperior y por el pubis (Fig. 5).



Esto hace que el vector de la fuerza de reacción articular se dirija, en forma aproximada, hacia el segmento fracturado con lo cual se coloca en esfuerzo máximo la osteosíntesis.

Procedimos a someter a carga cada uno de los especímenes en la siguiente forma:

Se cargó inicialmente el acetábulo cuya columna posterior fue fijada con una placa de reconstrucción y tornillos. Para no someter a carga el

acetábulo que fue fijado con el sistema de anclaje óseo y cable de acero se retiró la prótesis femoral de ese lado, de tal manera que no produjera resistencia a la carga axial ejercida por la máquina Instron, evitando la presencia de un vector de fuerza de reacción articular en este lado. El brazo compresor de la máquina Instron se descendió 12 mm, requiriendo para ello realizar una fuerza que fue registrada al final del recorrido total, en su nivel máximo. El brazo compresor fue devuelto a su posición original; se retiró la prótesis femoral del lado examinado y se colocó al acetábulo fijado con el sistema de anclaje óseo y cable de acero. El sistema se sometió a una carga axial con una magnitud de fuerza igual a la fuerza máxima soportada por la osteosíntesis con placa de reconstrucción y tornillos, independientemente del recorrido en milímetros del brazo compresor de la máquina Instron.

Se estableció como parámetro de comparación entre las dos fijaciones el desplazamiento del fragmento fijado con respecto al segmento de la columna posterior inmediatamente superior a la fractura; para cuantificar el desplazamiento, las pruebas fueron filmadas en 2 momentos: antes de someter el espécimen a la carga y una vez soportó la fuerza máxima (pre y postcarga); se estableció como punto de referencia, para medir el desplazamiento, el área del trazo de fractura sobre la lámina cuadrilátera y su extensión posterior hacia el reborde posterior del acetábulo. Las filmaciones fueron convertidas a fotografías digitalizadas y, mediante un Autocad (Autodesk, Scotts Valley; C.A., Estados Unidos de América) se midió el área total de desplazamiento antes y después de la prueba.

Los resultados fueron sometidos a un análisis estadístico descriptivo. Posteriormente, cuando se comparó la diferencia entre promedios de dos grupos (método, tensión, tornillos) se utilizó una T de Student. En el caso de los tornillos, en el cual se compararon las diferencias entre promedios de tres grupos, se realizó un ANOVA.

Resultados

Sometimos a prueba 18 acetábulos. No fue necesario excluir ninguno de los especímenes.

El área de desplazamiento (en mm²) en cada una de las pruebas fue la siguiente:

Prueba	Área (mm ²)
1	35.0247
2	45.0445
3	38.8707
4	28.6658
5	140.0068
6	22.1399
7	31.9507
8	36.1441
9	92.7907
10	202.2454
11	259.1824
12	101.0568
13	98.4786
14	247.9455
15	209.1607
16	98.2753
17	188.8157
18	86.4357

Para el análisis de los resultados se utiliza el criterio de "menor es mejor", de acuerdo con la teoría del diseño robusto¹⁵. Así, entre menor sea el desplazamiento del fragmento fracturado de la columna posterior del acetábulo, mejor es la estabilidad del sistema.

Para establecer una distribución lineal de las cifras de área (en mm²), se utilizó la siguiente fórmula:

$$\eta = 10 \text{ Log}_{10} (A^2)$$

Así, las cifras de área efectiva fueron las siguientes:

Prueba	η (A ²)
1	30.887
2	33.073
3	31.792
4	29.147
5	42.923
6	26.904
7	30.090
8	31.161
9	39.350
10	46.118
11	48.272
12	40.091
13	39.867
14	47.887
15	46.410
16	39.849
17	45.521
18	38.734

Para determinar los niveles óptimos de las variables, se calcula el nivel de mayor efecto de cada una de ellas. Esto se logra realizando un promedio de los valores obtenidos de η . Por ejemplo, si queremos ver la importancia que tiene la *tensión baja* en los experimentos, debemos tomar el valor de η en los experimentos en que la tensión aplicada fue baja y hacer un promedio con ellos:

$$\eta_{Ten\ Baja} = (1/6) * (\eta_1 + \eta_2 + \eta_3 + \eta_{10} + \eta_{11} + \eta_{12}) .$$

De igual manera, se analizan las demás variables para establecer los niveles óptimos de cada una de ellas.

Los resultados obtenidos fueron los siguientes:

Método de fijación

Variable	$\eta(A^2)$
Anclajes	32.8141531
Placas	43.6387449

Encontramos que el sistema de anclajes óseos y cable de acero permite un menor desplazamiento del fragmento fracturado de la columna posterior del acetábulo. Sin embargo, la diferencia obtenida entre éstos y las placas de reconstrucción no es estadísticamente significativa, con un valor p de 0.14.

Tensión

Variable	$h(A^2)$
Bajo	38.37235847
Alto	38.15344152

Aun cuando las cifras de desplazamiento del fragmento fracturado ante la carga fueron menores al utilizar tensión alta en el elemento de osteosíntesis, no encontramos una diferencia estadísticamente significativa entre las dos magnitudes de tensión ($p=0.0009$).

Número de tornillos

Variable	$\eta(A^2)$
4 Tornillos	35.99294588
5 Tornillos	41.47282479
6 Tornillos	37.21347083

Los resultados del ANOVA para esta variable fueron los siguientes:

ANOVA	Suma ²	Libertad	Promedio ²	Índice F
Grupo total	99.3228	2	49.6614	0.9825
Error	758.173	15	50.5449	

Las cifras obtenidas, en términos de desplazamiento del fragmento de la columna posterior del acetábulo que fue fracturado y posteriormente fijado, son semejantes al utilizar 4, 5 ó 6 tornillos en el elemento de osteosíntesis.

No encontramos una diferencia estadísticamente significativa entre ellos ($p=0.013$).

Montaje

Variable	$\eta(A^2)$
No-balanceado	29.650583
Balanceado	34.395938

La comparación entre las cifras de área de desplazamiento, al utilizar montajes balanceados o no-balanceados, no demuestra una diferencia estadísticamente significativa ($p=0.023$).

Discusión

La artrosis postraumática es, tal vez, la complicación más temida luego de una fractura del acetábulo; el dolor, la limitación física que produce y las necesidades quirúrgicas que representa, son un reto para el cirujano ortopedista que la enfrenta. Esto es especialmente relevante si se tiene en cuenta que el 64% de este tipo de lesiones se presentan en pacientes entre los 20 y los 40 años¹⁰; el desplazamiento residual y el

redesplazamiento entre los fragmentos están íntimamente ligados con la aparición de los cambios degenerativos articulares^{6, 8, 10, 17}.

Por estas razones, los estudios realizados en los últimos 40 años han demostrado que la reducción abierta y la osteosíntesis son el tratamiento de elección para las fracturas desplazadas del acetábulo^{1, 2, 3, 4, 5, 6, 7, 8, 10, 14, 16, 17, 19, 24}, teniendo en cuenta como principal factor pronóstico un desplazamiento residual entre los fragmentos menor a 4 mm^{6, 10, 12, 21}.

Sin embargo, no existe en la actualidad un elemento de osteosíntesis ideal que permita reducciones excelentes en un porcentaje elevado de casos. En manos expertas, la reducción anatómica de las fracturas del acetábulo sólo se logra entre el 60% y 80% de los casos^{6, 8, 10, 14}, porcentaje que disminuye en forma dramática (cerca al 40%) cuando se trata de cirujanos menos experimentados⁶, sin mencionar el riesgo de redesplazamiento de los fragmentos luego de su fijación.

A pesar de las modificaciones que se les han realizado a las placas de osteosíntesis para hacerlas más moldeables a las irregularidades de la pelvis, requieren de extensos abordajes quirúrgicos, son de colocación dispendiosa y, en ocasiones, se requiere colocar más de una placa para lograr una estabilidad satisfactoria. Asimismo, el cirujano se ve obligado a colocar tornillos en sitios preestablecidos por las placas, aun cuando no sean los más útiles ni los más convenientes dentro de la osteosíntesis.

Con estas consideraciones, diseñamos un nuevo elemento de osteosíntesis para las fracturas del acetábulo, que por medio de exposiciones quirúrgicas menores y con técnicas más sencillas, permite obtener mejores reducciones y fijaciones definitivas más estables.

Realizamos un trabajo de tipo experimental mecánico, en el cual comparamos el desplazamiento ante la carga axial de una fractura de la columna posterior del acetábulo luego de ser fijada anatómicamente con el método tradicional de placas de reconstrucción y tornillos contra el nuevo método de anclajes óseos y cable de acero. Escogimos a la columna posterior como un modelo de fractura del acetábulo, no con el fin de demostrar que nuestro sistema de anclaje es el método de elección en este tipo específico de

fractura, sino para describir un nuevo sistema que puede funcionar mejor que el método tradicional de fijación.

Ya que evaluamos un método de osteosíntesis del cual no tenemos ninguna referencia previa en la literatura, y teniendo en cuenta la gran cantidad de posibilidades en cuanto a número de tornillos, tensión y tipo de montaje a realizar, necesitábamos un método científico experimental que nos permitiera establecer cuáles eran las mejores opciones con las diferentes variables, realizando un limitado número de experimentos para obtener resultados válidos desde el punto de vista estadístico. Por esta razón elegimos al diseño robusto como metodología del estudio. Este diseño nos permite establecer cuál de las opciones es la mejor dentro de las diferentes variables, aunque no permite cuantificar estas diferencias.

Sometimos a prueba 18 acetábulos, la mitad de los cuales fueron fijados con placas de reconstrucción y tornillos y la otra mitad con anclajes óseos y cable de acero.

Encontramos que al utilizar los anclajes óseos y cable de acero como elemento de osteosíntesis del fragmento fracturado, se produjo un menor desplazamiento con respecto a los experimentos en los que se utilizaron placas de reconstrucción y tornillos; sin embargo los resultados obtenidos en cuanto a esta variable del experimento, deben ser tenidos en cuenta con cautela, ya que la diferencia encontrada entre los 2 métodos de osteosíntesis puede ser resultado del azar en un 14% de los experimentos, cifra superior al 5% aceptado mundialmente como cifra máxima permisible de error alfa.

No encontramos diferencias estadísticamente significativas entre usar tensiones altas o bajas en el elemento de osteosíntesis, el número de tornillos (4, 5 ó 6) y el montaje utilizado (balanceado o no-balanceado), con una probabilidad de azar menor al 5% en cada una de estas variables.

Estos resultados, asociados a la versatilidad para su colocación (ya que el cirujano puede elegir libremente el sitio de fijación), al hecho de requerir menores exposiciones quirúrgicas, de ocupar menos espacio físico que las placas de reconstrucción y de actuar como elemento facilitador de la reducción, nos animan a pensar que los *anclajes óseos* y el *cable de acero* son

elementos de osteosíntesis útiles en el tratamiento de las fracturas del acetábulo.

Sin embargo, tal como lo mencionamos en otro aparte de este trabajo, el método experimental elegido para el desarrollo de este estudio, tan sólo nos permite conocer que la estabilidad de la osteosíntesis realizada es mejor al utilizar anclajes óseos y cable de acero, sin establecer la magnitud de la diferencia; asimismo, que no existen diferencias estadísticamente significativas en relación con las demás variables (tensión, número de tornillos y montaje). Esta es la primera parte del estudio; conociendo ahora las ventajas del método de osteosíntesis descrito, tendremos que realizar una segunda serie de pruebas comparando los anclajes óseos contra las placas de reconstrucción en condiciones semejantes, sin detenernos a comparar las demás variables estudiadas en el presente trabajo, para poder cuantificar la magnitud de la diferencia encontrada.

Bibliografía

1. Carnesale PG., Stewart MJ., Barnes SN. *Acetabular disruption and central fracture-dislocation of the hip. A long-term study.* JBJS. 57A: 1054-1059, 1975.
2. Coventry MB. *The treatment of fracture-dislocation of the hip by total hip arthroplasty.* JBJS. 56A: 1128-1134, 1974.
3. Epstein HC. *Posterior fracture-dislocation of the hip. Long-term follow-up.* JBJS. 56A: 1103-1127.
4. Heeg M., Oostvogel HJM., Klasen HJ. *Conservative treatment of acetabular fractures: the role of the weight-bearing dome and anatomic reduction in the ultimate results.* J. Trauma. 27: 555-563, 1987.
5. Judet R., Judet J., Letournel E. *Fractures of the acetabulum: classification and surgical approaches for open reduction.* Preliminary report. JBJS. 46A: 1615-1646, 1964.
6. Kebaish AS., Roy A., Rennie W. *Displaced acetabular fractures: long-term follow-up.* J. Trauma. 31: 1539-1542, 1991.
7. Leal E. *Fracturas del acetábulo.* En: Soto D y Malagón V (eds.): *Tratado de ortopedia y fracturas*, págs. 1603-1623, Santa Fe de Bogotá, 1994.
8. Letournel E. *Acetabulum fractures: classification and management.* Clin. Orthop. 151: 81-106, 1980.
9. Matta JM., Mehne DK., Roffi R. *Fractures of the acetabulum. Early results of a prospective study.* Clin. Orthop. 205: 241-250, 1986.
10. Matta JM., Anderson LM., Epstein HC. y cols. *Fractures of the acetabulum. A retrospective analysis.* Clin. Orthop. 205: 230-240, 1986.
11. Matta JM. *Surgical treatment of acetabulum fractures.* In: Browner BD., Jupiter JB., Levine AM., Trafton PG. (eds): *Skeletal trauma*, 1st ed., págs. 899-924, Philadelphia, W.B. Saunders Company, 1992.
12. Matta JM. *Fractures of the acetabulum: accuracy of reduction and clinical results in patients managed operatively within three weeks after the injury.* JBJS. 78A: 1632-1645, 1996.
13. Mayo KA. *Fractures of the acetabulum.* Orthop. Clin. N. Am. 18: 43-57, 1987.
14. Mayo KA. *Open reduction and internal fixation of fractures of the acetabulum. Results in 163 fractures.* Clin. Orthop. 305: 31-37, 1994.
15. Mayo KA., Letournel E., Matta JM. et al. *Surgical revision of malreduced acetabular fractures.* Clin. Orthop. 305: 47-52, 1994.
16. Olson SA., Bay BK., Chapman MW., Sharkey NA. y cols. *Biomechanical consequences of fracture and repair of the posterior wall of the acetabulum.* JBJS. 77A: 1184-1192, 1995.
17. Pennal GF., Davidson J., Garside H. y cols. *Results of treatment of acetabular fractures.* Clin. Orthop. 151: 115-123, 1980.
18. Phadke MS. *Quality engineering using robust design.* 1st. Edi. New Jersey: PTR Prentice-Hall, Inc., 1989.
19. Routh MLC., Swiontkowski MF. *Operative treatment of complex acetabular fractures. Combined anterior and posterior exposures during the same procedure.* JBJS. 72A: 897-904, 1990.
20. Schopfer A., Willet K., Powell J. y cols. *Cerclage wiring in internal fixation of acetabular fractures.* J. Orthop. Trauma. 7: 236-241, 1993.
21. Simonian PT., Routh MLC., Harrington RM. y cols. *The acetabular t-type fracture. A biomechanical evaluation of internal fixation.* Clin. Orthop. 314: 234-240, 1995.
22. Tile M. *Fractures of the pelvis and acetabulum.* 2nd Edi. Philadelphia: Williams & Wilkins, 259-467, 1995.
23. Tile M. *Fractures of the acetabulum.* In: Rockwood CA and Green DP (eds): *Fractures in adults*, 3th ed., págs. 1442-1479, Philadelphia, J.B. Lippincott, 1991.
24. Ylinen P., Santavirta S., Slätis P. *Outcome of acetabular fractures: a 7-year follow-up.* J. Trauma. 29: 19-24, 1989.

Las opiniones editoriales o científicas

que se emitan con firma comprometen solamente al autor y no

a la SOCIEDAD COLOMBIANA DE CIRUGÍA ORTOPÉDICA Y TRAUMATOLOGÍA,

ni a los editores de la Revista Colombiana de Ortopedia y Traumatología

Comité Editorial