

# Hemivertebrectomía y fijación con cable de titanio en escoliosis congénita en menores de 5 años.

Descripción de la técnica quirúrgica y los resultados tempranos. Enero de 1999 – julio de 2003. Instituto de Ortopedia Infantil Roosevelt.

Luis Alberto Arango. MD.\*, David Meneses. MD. \*\*, Carlos Montero. MD. \*\*\*, Luis Felipe Náquira. MD. \*\*\*\*

\* Ortopedista, en entrenamiento de cirugía de columna de la Universidad El Bosque.  
gaminedes8@yahoo.com

## Resumen

Se realizó un estudio retrospectivo tipo serie de casos. El objetivo general fue describir los resultados y el comportamiento de los pacientes con diagnóstico de escoliosis congénita secundaria a hemivértebras, tratados con hemivertebrectomía y fijación con cable de titanio.

Existen varias modalidades de tratamiento quirúrgico que incluyen: fusión anterior, fusión posterior, hemiepifisiodesis y hemivertebrectomías con o sin instrumentación. La instrumentación en niños menores de cinco años es difícil de realizar debido a que los instrumentales pediátricos son grandes para este grupo de edad.

Fueron realizadas 11 hemivertebrectomías en 10 niños entre enero de 1999 y diciembre de 2003. Fueron evaluados clínica y radiológicamente al ingreso, en el posquirúrgico y durante el seguimiento de 12 meses en promedio.

El ángulo de la deformidad prequirúrgico fue de 40.8° y 20.4° después de la cirugía y 12.4° en el seguimiento final.

Se presentó una infección superficial y una ruptura de uno de los 2 cables. El tiempo quirúrgico para la vía doble fue de 7.1 horas y para la vía posterior de 3.6 horas. El sangrado por la doble vía fue de 656 cc y para la vía posterior de 186 cc.

La resección de las hemivértebras y la fijación con cable de titanio son una alternativa segura y eficaz en el tratamiento de la escoliosis congénita en niños pequeños.

**Palabras claves:** Escoliosis congénita, deformidad congénita, resección hemivértebra, escoliosis infantil.

## Abstract

### **Hemivertebrectomy and fixation with titanium cable for congenital scoliosis in children younger than five years**

A retrospective study was performed. The general objective was to describe the results and behavior of patients with congenital scoliosis secondary to hemivertebral, treated with hemivertebral resection and fixation with titanium cable.

There are different types of treatment: anterior fusion, posterior fusion, hemiepiphysodesis and hemivertebral resection with or without instrumentation. Instrumentation in young children less than five years is difficult because of the pediatric spine devices are still big for this patient group.

Between January 1999 and December 2003, 11 hemivertebral resection in ten children were evaluated clinically and radiologically at admission, after surgery and at mean follow up of 12 months.

The mean deformity angle before surgery was 40.8°, 20.4° after surgery and 12.4° at final follow up.

There was one superficial infection and one of two cables rupture. The mean surgical time for double approach was 7.1 hours and for posterior approach was 3.6 hours. The bleeding for double approach was 656cc and for posterior approach was 186cc. The hemivertebral resection with titanium cable fixation is safe and success alternative for treating congenital scoliosis secondary to hemivertebral in young children.

**Key Words:** Congenital scoliosis, congenital deformity, hemivertebral resection, infantile scoliosis.

## Introducción

La prevalencia exacta de la escoliosis congénita no se conoce porque muchas son asintomáticas. Freeman y cols<sup>1</sup> reportaron una incidencia de hemivértebras de 0.12% en 12.000 ecografías prenatales. En las deformidades congénitas el 86% son escoliosis<sup>2</sup>. La causa de la escoliosis congénita más frecuente es la presencia de hemivértebras<sup>3</sup>. El 25% de las curvas en escoliosis congénita no progresan, el 25% progresan lentamente y el 50% progresan rápidamente<sup>4, 5</sup>. La tasa de progresión depende del tipo de deformidad, siendo las de peor pronóstico las barras con hemivértebras contralaterales, seguida por las hemivértebras dobles, luego hemivértebras solas y por último las hemivértebras acuñaadas.<sup>6,7</sup>

Existen varias modalidades de tratamiento quirúrgico las cuales incluyen: fusión posterior, hemiepifisiodesis y hemivertebrectomías con o sin instrumentación.<sup>8, 9, 10, 11</sup>

El tratamiento de las hemivértebras continúa generando controversia, la resección por doble abordaje o por vía posterior, sumado con fusión e injerto óseo más instrumentación está ganando adeptos porque se enfoca directamente en la malformación generadora de la deformidad.<sup>8, 12, 13, 14, 15, 16</sup>

La instrumentación en niños menores de 5 años es difícil de realizar debido a que los instrumentales pediátricos son grandes para este grupo de edad, se han descrito instrumentaciones con alambre interespinal,<sup>17</sup> suturas no absorbibles sublaminares,<sup>18</sup> barras y ganchos de los usados en columna cervical,<sup>13</sup> grapas,<sup>16</sup> ganchos y tornillos especialmente diseñados para este grupo de edad.<sup>8</sup>

En la literatura no hay reportes de la utilización de cables de titanio interlaminares en columna torácica o lumbar, los cuales pueden representar una buena alternativa de fijación en pacientes menores de cinco años con escoliosis congénita secundaria a hemivértebras, debido a las propiedades mecánicas del titanio y a que la técnica quirúrgica es sencilla y permite cerrar el espacio ocupado por la hemivértebra por medio del tensado de los cables.<sup>19, 20</sup> El objetivo general fue describir los resultados y el comportamiento de los pacientes operados con esta técnica.

## Materiales y métodos

**Tipo de estudio:** Se realizó un estudio descriptivo retrospectivo observacional tipo serie de casos para describir la técnica quirúrgica y los resultados tempranos.

**Población de estudio:** Fueron evaluadas 11 hemivertebrectomías en 10 niños. Todas fueron realizadas en el Instituto de Ortopedia Infantil Roosevelt por los cirujanos de columna de esta institución, entre enero de 1999 y julio de 2003.

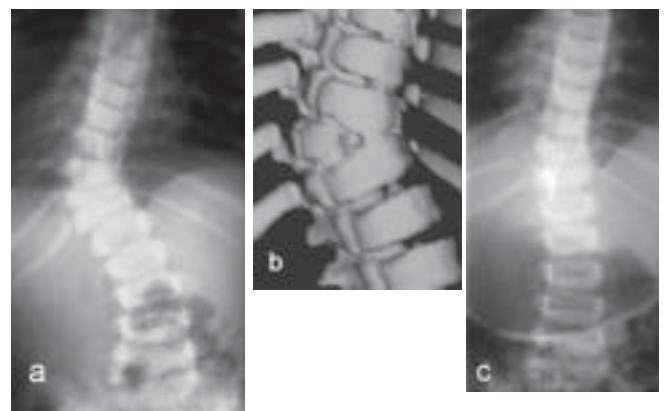
Los criterios de inclusión fueron: pacientes menores de cinco años con escoliosis congénita secundaria a hemivértebras, con estudios radiológicos antero posteriores y laterales de columna vertebral al ingreso, posquirúrgicos y en el seguimiento, además resonancia magnética prequirúrgica.

Los criterios de exclusión fueron: pacientes que no cumplan los criterios de inclusión o que no tengan al menos seis meses de seguimiento.

Se realizó revisión de la historia clínica para determinar el tiempo quirúrgico, cantidad de sangrado intraoperatorio, vía de la realización de la hemivertebrectomía, las complicaciones y la evolución posquirúrgica.

La medición del ángulo de la deformidad se realizó por lo menos por dos de los investigadores y se utilizó el método de Cobb<sup>21</sup> en las proyecciones antero posteriores prequirúrgicas, postquirúrgicas y en el seguimiento. (Figura 1) Además se evaluó la resonancia magnética para identificar los trastornos congénitos asociados.

**Técnica quirúrgica:** La resección de las hemivértebras se realizó por doble abordaje<sup>8, 16, 18, 22</sup> o por vía única posterior.<sup>13, 14, 15</sup>



**Figura 1. a. Radiografía AP prequirúrgica, b. Tomografía de reconstrucción tridimensional prequirúrgica, c. Radiografía AP seguimiento 6 meses.**

La fijación con cable de titanio se hizo por vía posterior, utilizando cable de titanio doble de 1.6 mm Medtronic, Sofamore Danek. Se identificaron las vértebras caudal y cefálica a la hemivértebra reseca, se realizaron unas pequeñas laminotomías inferior y superior, luego se pasó el cable de caudal a cefálico, y en seguida de cefálico a caudal dándole una disposición en ocho, (Figura 2) lo cual hace que el cable se adose a las láminas y no ocupe espacio en el canal medular. Luego se tensaron cada uno de los cables con un tensor dinamométrico, entre 25 y 30 Libras de presión para cerrar el espacio que ocupaba la hemivértebra y así corregir la deformidad. Continuamos con la fusión colocando los injertos interlaminares e interespinosos en las dos vértebras adyacentes, obtenidos de la hemivértebra y el arco posterior reseca, se realizó hemostasia, se dejó drenaje al vacío y se cerró por planos. Se administró profilaxis antibiótica con cefalosporinas de primera generación antes de iniciar el procedimiento. Se protegió al paciente por 6 meses con un corsé en polipropileno.

Esta investigación fue aprobada por el comité de ética del Instituto de Ortopedia Infantil Roosevelt.

## Resultados

En el estudio fueron evaluadas 11 hemivertebrectomías realizadas en 10 pacientes. Todos cumplieron con los criterios de inclusión. De los 10 pacientes 5 fueron hombres y 5 mujeres. La edad promedio fue de 2.1 años con un rango entre 1 y 3 años.

Las hemivértebras fueron 9 (82%) totalmente segmentadas y 2 (18 %) parcialmente segmentadas. De estas 6 (55 %) fueron lumbares, 4 (36. %) torácicas y 1 (9%) toracolumbar. La localización más frecuente fue L2 con 3 casos.

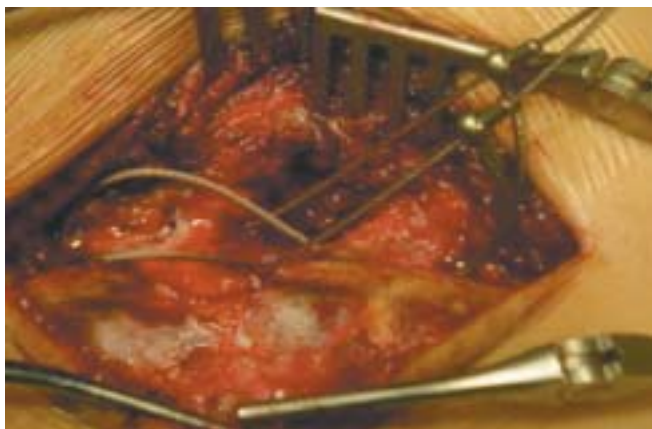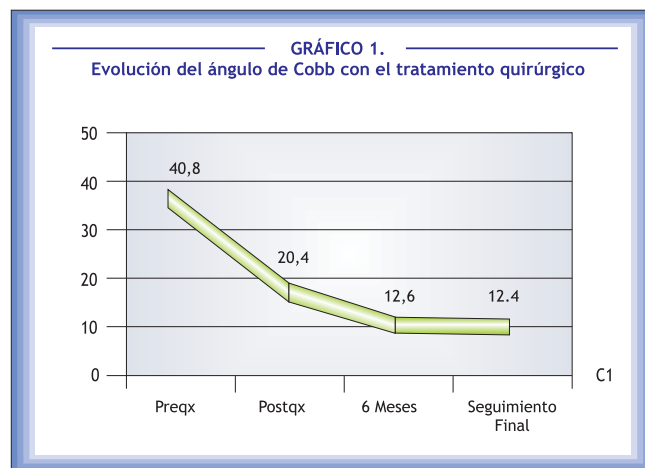


Figura 2. Configuración en ocho de los cables de titanio.

Ningún paciente tuvo trastornos medulares asociados, seis presentaron trastornos extramedulares asociados así: cardiovasculares, (4) urogenitales, (1) musculoesqueléticos. (4) varios de estos pacientes presentaron dos o más trastornos. Cuatro pacientes no tuvieron ningún trastorno asociado.

Se presentaron complicaciones en 2 hemivertebrectomías, una infección superficial que sucedió 7 días después de la cirugía y una ruptura de uno de los 2 cables de titanio al mes del procedimiento.

El ángulo de la deformidad prequirúrgico fue de 40.8° en promedio con variaciones entre 25° y 45°. El ángulo en el postoperatorio fue 20.4° en promedio con un variaciones entre 14° y 27° grados medido entre el tercer y cuarto día. En el seguimiento a los seis meses el ángulo fue 12.6° en promedio con un rango entre 3° y 18°. En el seguimiento final con un tiempo de seguimiento promedio de 12.9 meses (6-36) se encontró un ángulo de 12.4° en promedio, entre 3° y 18°. (Gráfico 1)



Se realizaron 6 (55%) hemivertebrectomías a través de un doble abordaje y todas en dos tiempos quirúrgicos 5 (45.5 %) se realizaron por vía posterior única. El tiempo quirúrgico para la vía doble fue entre 6 y 8 horas con una media de 7.1 horas y para la vía posterior única de 2 a 4.5 horas con una media de 3.6 horas. El sangrado por la doble vía fue entre 320 cc y 1070 cc con una media de 656 cc y para la vía posterior única fue entre 50 cc y 370 cc con una media de 186 cc. (Tabla 2)

## Discusión

El tratamiento de la escoliosis congénita está encaminado a limitar la progresión de las deformidades, si la defor-

La deformidad es progresiva requiere tratamiento quirúrgico a edades tempranas, si no es progresiva requiere observación, seguimiento y en pocos casos tratamiento con corsé.<sup>4,7</sup>

La indicación para cirugía en escoliosis congénita depende de la magnitud de la curva en el momento del diagnóstico y la velocidad de progresión<sup>(4,7)</sup> las hemivértebras no segmentadas solas o con deformidades asociadas son las responsables de la mayoría de las escoliosis congénitas como lo demuestran Nasca y cols<sup>5</sup> y McMaster y cols,<sup>6</sup> en este trabajo fueron las responsables en 81%.

La hemiepifisiodesis anterior y posterior tiene resultados impredecibles como fue demostrado por Thompson y cols.<sup>23</sup>

quienes encontraron que 6 de 14 curvas torácicas, 3 de 7 toracolumbares y 4 de 9 lumbares no cambiaron o empeoraron. Winter y cols.<sup>24</sup> encontraron con dicha técnica que el promedio de corrección de la curva fue 35% en 78 meses de seguimiento.

En las series publicadas en la literatura<sup>8, 13, 17, 18, 22, 25</sup> la deformidad antes de cirugía para escoliosis congénita en menores de 5 años, estuvo entre 38° y 47° similar a los 40.8° encontrados en este trabajo. El seguimiento final reportado en dichas series esta entre 3 y 4 años, con un porcentaje de corrección entre 57.4% y 72.1%<sup>8, 13, 17, 18, 22, 25</sup>, en este trabajo con un año de seguimiento se obtuvo una corrección similar (69.6%). (Tabla 1)

**TABLA 1.**  
**Comparación de Resultados de la Corrección de la Deformidad**

Autor	No. Proced.	Edad promedio (años)	Cobb Pre qx	Cobb post qx	Cobb Seguimiento	Porcentaje Corrección	Tiempo de seguimiento	Instrumentación
Arango y Cols	11	2.1	40.8°	20.4°	12.4°	69.6%	1 año	Cable titanio interlaminar
Ruf y cols <sup>13</sup>	21	5	40.7°	14°	14.9°	63.3%	3 años	Fijación transpedicular
Ruf y cols <sup>25</sup>	25	3.3	45.3°	14.4°	12.6°	72.1%	3.5 años	Fijación transpedicular
Klemme y cols. <sup>18</sup>	6	1.8	38°	12°	11°	71%	3,5 años	Sutura sublaminar
Lazar y cols. <sup>8</sup>	11	1.5	47°	13°	14°	70%	2 años	Ganchos y barras
Callahan y cols. <sup>17</sup>	10	3	40°	12°	16	60%	4 años	Alambre interespinoso
Bradford y cols. <sup>22</sup>	7	4.1	47°	14°	20°	57.4%	3.5 años	Sin fijación

**Tabla 1. Comparación De Resultados De La Corrección De La Deformidad.**

Con respecto a la vía de abordaje, los pacientes con abordaje posterior único presentaron un tiempo quirúrgico de 3.6 horas (2 a 4.5 horas), similar a lo encontrado por Ruf y cols<sup>13</sup> de 4 horas (2.5 - 6.6 horas), y un sangrado promedio de 186 cc (50 cc a 370 cc), menor que el reportado por Ruf y cols<sup>13</sup> de 635 cc (80 cc - 1900 cc) esta diferencia se debe posiblemente a la mayor edad de sus paciente que promediaron 5 años (Cuadro 2). Con el doble abordaje en el instituto Roosevelt el tiempo quirúrgico fue 7.1 horas (6 a 8 horas), similar a las series de Klemme, Bradford<sup>18,22</sup> de 7.2 horas (4.15 a 8.50 horas). El sangrado por esta vía fue 656 cc (320 cc a 1070 cc) comparado con lo reportado por Klemme y cols<sup>18</sup> de 362 cc (125 cc - 700 cc) y Bradford y cols.<sup>22</sup> de 450cc (150 cc - 1150 cc). (Tabla 2)

Se presentaron 2 complicaciones, una infección superficial y una ruptura de uno de los 2 cables de titanio, Ruf y cols<sup>13,25</sup> reportaron una infección, 2 fracturas pediculares y 3 fallas del implante, Lazar y cols.<sup>8</sup> realizaron retiro de dos materiales por prominencia. Callahan y cols.<sup>17</sup> reportaron un retiro de material por dolor. Bradford y cols.<sup>22</sup>, Klemme y cols.<sup>18</sup> no tuvieron complicaciones.

Este trabajo tiene los sesgos inherentes a los trabajos retrospectivos, además sesgos de medición y del instrumento de medición, tiene un nivel de evidencia tipo tres por ser un reporte de serie de casos.

**TABLA 2.**  
**Tiempo Quirúrgico y Sangrado Según Vía de Abordaje**

Autor	Vía de abordaje	N° procedimientos	Sangrado	Tiempo Quirúrgico
Arango y cols	Doble Abordaje	6	656 cc	7.1 h
	Vía Posterior	5	186 cc	3.6 h
Ruf y cols 25	Vía Posterior	25	496 cc	3.7 h
Ruf y cols 13	Vía Posterior	21	635 cc	4 h
Klemme y cols. 18	Doble Abordaje	6	362 cc	7.2 h
Bradford y cols. 22	Doble Abordaje	7	450 cc	4.7 h

## Conclusiones

La resección de las hemivértebras y la fijación con cable de titanio son una alternativa segura y eficaz en el tratamiento de la escoliosis congénita en niños menores de 5 años.

En este trabajo los pacientes con abordaje posterior, requirieron menor tiempo quirúrgico y tuvieron menor sangrado.

## Bibliografía

- Freeman, B; Ouellet, J. Et al. Antenatal diagnosis and ultimate outcome of fetal hemivertebrae. Scoliosis Research Society annual meeting, Cleveland, Ohio, September 2001.
- Mcmaster, M. Congenital Scoliosis. En: Weinstein, SL. The Pediatric Spine: Principles and Practice 2 Ed. Philadelphia: Lippincott Williams & Wilkins. 2001 p. 161-178
- Mohanty, S y Kumar, N. Patterns of presentation of congenital scoliosis. *J Orthop Surg*. 2000;8:33-37.
- Winter, R; Lonstein, J y Boachie-Adjei, O. Congenital spinal deformity. *J Bone Joint Surg [Am]*. 1996;78A:300-311.
- Nasca, R; Stelling, F y Steel, H. Progression of congenital scoliosis due to hemivertebrae and hemivertebrae with bars. *J Bone Joint Surg [Am]*. 1975;57A:456-466.
- Mcmaster, M y Ohtsuka, K. The natural history of congenital scoliosis: A study of two hundred and fifty-one patients. *J Bone Joint Surg [Am]*. 1982;64A:1128-47.
- Lonstein, J. Congenital spinal deformities. *Orthop Clin North Am*. 1999;30:387-405.
- Lazar, R y Hall, J. Simultaneous anterior and posterior hemivertebra excision. *Clin Orthop*. 1999;364:76-84.
- Marks, D; Iqbal, M y Thompson, A. Convex Spinal Epiphysiodesis in the Management of Progressive Infantile Idiopathic Scoliosis. *Spine*. 1996;21:1884-1888.
- Winter, R y Lonstein, J. Congenital scoliosis with posterior spinal arthrodesis T2 – L3 at age 3 years with 41 years follow-up: a case report. *Spine*. 1999;24:194-197.
- Winter, R; Moe, J y Lonstein, J. Posterior spinal arthrodesis for congenital scoliosis: an analysis of 290 patients 5 to 19 years old. *J Bone Joint Surg [Am]*. 1984;66:1188-1197.
- Deviren, V; Berven, S. Et al. Excision of hemivertebrae in the management of congenital scoliosis involving the thoracic and thoraco-lumbar spine. *J Bone Joint Surg [Br]*. 2001;83B:496 – 500.
- Ruf, M; Harms, J. Hemivertebra resection by a posterior approach innovative operative technique and first results. *Spine*. 2002;27:1116-1123.
- Nakamura, H; Matsuda, H; Konishi, S y Yamano, Y. Single-stage excision of hemivertebrae via the posterior approach alone for congenital spine deformity follow-up period longer than ten years. *Spine*. 2002;27:110-115.
- Shono, Y; Abumi, K y Kaneda, K. One-stage posterior hemivertebra resection and correction using segmental posterior instrumentation. *Spine*. 2001;26:752-757.
- Leong, J; Day, G; Luk, K; Freedman, L y Ho, E. Nine-year mean follow-up of one-stage anteroposterior excision of hemivertebrae in the lumbosacral spine. *Spine*. 1993;18:2069-2074.
- Callahan, B; Georgopoulos, G y Eilert, R. Hemivertebra excision for congenital scoliosis. *J Ped Orthop*. 1997;17:96-99.
- Klemme, W; Polly, D y Orchowksi, J. Hemivertebra excision for congenital scoliosis in very young children. *J Ped Orthop*. 2001;21:761-764.
- Dickman, C; Papadopoulos, S. Et al. Comparative mechanical properties of spinal cable and wire fixation systems. *Spine*. 1997;22:596-604.

20. Doran, S; Papadopoulos, S. Et al. Internal fixation of the spine using a braided titanium cable: clinical results and postoperative magnetic resonance imaging. *Neurosurgery*. 1996;38:493-497.
21. Lonstein, J. Patient evaluation. En: Bradford, D; Moe, J; Lonstein, J; Ogilvie, J. y Winter, R. Moe's Textbook of Scoliosis and other spinal deformities 2 edition. Philadelphia, W.B. Saunders. 1987 p. 47-88.
22. Bradford, D. y Boachie-Adjei, O. One stage anterior posterior hemivertebra resection and arthrodesis for congenital scoliosis. *J Bone Joint Surg [Am]*. 1990;72:536-540.
23. Thompson, A; Marks, D. Long term results of combined anterior and posterior convex epiphysiodesis for congenital scoliosis due to hemivertebrae. *Spine*. 1995; 12:1380-1385.
24. Winter, RB; Lonstein, JE. Et al. Convex growth arrest for progressive scoliosis due to hemivertebrae. *J Ped Orthop*. 1988;8:633-638.
25. Ruf, M; Harms, J. Posterior hemivertebra resection with transpedicular instrumentation: early correction in children aged 1 to 6 years. *Spine*. 2003;28: 2132-2138.